T.C.

İZMİR KÂTİP ÇELEBİ ÜNİVERSİTESİ

SAĞLIK BİLİMLERİ ENSTİTÜSÜ

PEDODONTİ ANABİLİM DALI

SÜT DİŞLERİNE UYGULANAN FARKLI AMPUTASYON TEKNİKLERİNİN KLİNİK, RADYOGRAFİK OLARAK DEĞERLENDİRİLMESİ ve BU TEKNİKLERİN PULPA ODASI DENTİNİNE BAĞLANMA DAYANIMINA OLAN ETKİSİNİN İNCELENMESİ

Dt. Başak BÖLÜKBAŞI

ORCID: 0000-0001-6766-8599

DOKTORA TEZİ

DANIŞMAN

Doç. Dr. Ebru KÜÇÜKYILMAZ

İKİNCİ DANIŞMAN

Prof. Dr. Nazan ERSİN

İZMİR-2022

T.C.

İZMİR KÂTİP ÇELEBİ ÜNİVERSİTESİ

SAĞLIK BİLİMLERİ ENSTİTÜSÜ

PEDODONTİ ANABİLİM DALI

SÜT DİŞLERİNE UYGULANAN FARKLI AMPUTASYON TEKNİKLERİNİN KLİNİK, RADYOGRAFİK OLARAK DEĞERLENDİRİLMESİ ve BU TEKNİKLERİN PULPA ODASI DENTİNİNE BAĞLANMA DAYANIMINA OLAN ETKİSİNİN İNCELENMESİ

Dt. Başak BÖLÜKBAŞI

ORCID: 0000-0001-6766-8599

DOKTORA TEZİ

DANIŞMAN

Doç. Dr. Ebru KÜÇÜKYILMAZ

İKİNCİ DANIŞMAN

Prof. Dr. Nazan ERSİN

Bu çalışma İzmir Kâtip Çelebi Üniversitesi Bilimsel Araştırma Projeleri Koordinatörlüğü tarafından 2016-GAP-DİŞF-0010 Proje numarası ile desteklenmiştir.

İZMİR-2022

KABUL ve ONAY SAYFASI

Sağlık Bilimleri Enstitü Müdürlüğüne;

İzmir Kâtip Çelebi Üniversitesi Sağlık Bilimleri Enstitüsü Pedodonti Anabilim Dalı ve Ege Üniversitesi Sağlık Bilimleri Enstitüsü **Pedodonti** Anabilim **Dalı Ortak Doktora Programı** çerçevesinde yürütülmüş olan bu çalışma, aşağıdaki jüri tarafından **Doktora Tezi** olarak kabul edilmiştir.

Tez Savunma Tarihi: 09/02/2022

Tez Danışmanı: Doç. Dr. Ebru KÜÇÜKYILMAZ
İzmir Kâtip Çelebi Üniversitesi Diş Hekimliği Fakültesi Pedodonti Anabilim Dalı

2. Tez Danışmanı: Prof. Dr. Nazan ERSİN
Ege Üniversitesi Diş Hekimliği Fakültesi Pedodonti Anabilim Dalı

Üye: Prof. Dr. Aslı TOPALOĞLU AK
İstanbul Aydın Üniversitesi Diş Hekimliği Fakültesi Pedodonti Anabilim Dalı

Üye: Doç. Dr. Mehmet Sertaç PEKER
Marmara Üniversitesi Diş Hekimliği Fakültesi Pedodonti Ana Bilim Dalı

Üye: .Prof. Dr. Mehmet SAĞLAM
İzmir Kâtip Çelebi Üniversitesi Diş Hekimliği Fakültesi Periodontoloji Anablim Dalı

Üye: Doç. Dr. Merve AKÇAY
İzmir Kâtip Çelebi Üniversitesi Diş Hekimliği Fakültesi Pedodonti Anabilim Dalı

ONAY: Bu Doktora Tezi, Enstitü Yönetim Kurulu'nca belirlenen yukarıdaki jüri üyeleri tarafından uygun görülmüş ve kabul edilmiştir.

Prof. Dr. Ahmet KOYU
Sağlık Bilimleri Enstitüsü Müdürü

YAYIMLAMA ve FİKRİ MÜLKİYET HAKLARI BEYANI

Enstitü tarafından onaylanan lisansüstü tezimin/raporumun tamamını veya herhangi bir kısmını, basılı (kâğıt) ve elektronik formatta arşivleme ve aşağıda verilen koşullarla kullanıma açma iznini İzmir Kâtip Çelebi Üniversitesi'ne verdiğimi bildiririm. Bu izinle Üniversiteye verilen kullanım hakları dışındaki tüm fikri mülkiyet haklarım bende kalacak, tezimin tamamının ya da bir bölümünün gelecekteki çalışmalarda (makale, kitap, lisans ve patent vb.) kullanım hakları bana ait olacaktır.

Tezin kendi orijinal çalışmam olduğunu, başkalarının haklarını ihlal etmediğimi ve tezimin tek yetkili sahibi olduğumu beyan ve taahhüt ederim. Tezimde yer alan telif hakkı bulunan ve sahiplerinden yazılı izin alınarak kullanılması zorunlu metinlerin yazılı izin alınarak kullandığımı ve istenildiğinde suretlerini Üniversiteye teslim etmeyi taahhüt ederim.

- **Tezimin/Raporumun tamamı dünya çapında erişime açılabilir ve bir kısmı veya tamamının fotokopisi alınabilir.**

(Bu seçenekte teziniz arama motorlarında indekslenebilecek, daha sonra tezinizin erişim statüsünün değiştirilmesini talep etseniz ve kütüphane bu talebinizi yerine getirse bile, teziniz arama motorlarının önbelleklerinde kalmaya devam edebilecektir.)

- **Tezimin/Raporumun……tarihine kadar erişime açılmasını ve fotokopi alınmasını istemiyorum (İç kapak, Özet, İçindekiler ve Kaynakça hariç)**

(Bu sürenin sonunda uzatma için başvuruda bulunmadığım takdirde tezimin/raporumun tamamı her yerden erişime açılabilir, kaynak gösterilmek şartıyla bir kısmı veya tamamının fotokopisi alınabilir.)

- **Tezimin/Raporumun…… tarihine kadar erişime açılmasını istemiyorum ancak kaynak gösterilmek şartıyla bir kısmı veya tamamının fotokopisİnin alınmasını onaylıyorum.**
- **Serbest Seçenek/Yazarın Seçimi**

09/02/2022

Dt. Başak BÖLÜKBAŞI

ETİK BEYAN

Bu çalışmadaki bütün bilgi ve belgeleri akademik kurallar çerçevesinde elde ettiğimi, görsel, işitsel ve yazılı tüm bilgi ve sonuçları bilimsel ahlak kurallarına uygun olarak sunduğumu, kullandığım verilerde herhangi bir tahrifat yapmadığımı, yararlandığım kaynaklara bilimsel normlara uygun olarak atıfta bulunduğumu, tezimin kaynak gösterilen durumlar dışında özgün olduğunu, Tez Danışmanım **Doç. Dr. Ebru KÜÇÜKYILMAZ** danışmanlığında tarafımdan üretildiğini ve İzmir Katip Çelebi Üniversitesi Sağlık Bilimleri Enstitüsü Tez Yazım Kılavuzuna göre yazıldığını beyan ederim.

09/02/2022

Dt. Başak BÖLÜKBAŞI

TEŞEKKÜR

Akademik eğitim sürecimde her türlü bilgi ve deneyimlerinden yararlandığım ve bu tez çalışmasında birlikte emek harcadığımız değerli hocam Sayın Doç. Dr. Ebru KÜÇÜKYILMAZ'a,

Doktora eğitimim boyunca ikinci tez danışmanm olarak bilgi ve desteğini esirgemeyen Sayın Prof. Dr. Nazan ERSİN'e,

Ortak doktora sürecinde eğitim alma fırsatı bulduğum, mesleki ve akademik hayatımda büyük katkıları olan Sayın Prof. Dr. Ece EDEN, Prof. Dr. Dilşah ÇOĞULU, Prof. Dr. Fahrinur ERTUĞRUL Prof. Dr. Cemal ERONAT, Prof. Ertuğrul SABAH, Prof. Dr. Özant ÖNÇAĞ, Prof.Dr. Nesrin ERONAT'a,

Eğitim sürecimde bilgi ve tecrübelerini esirgemeyen bölüm hocalarımdan Sayın Merve AKÇAY'a,

İzmir Katip Çelebi Üniversitesi Diş Hekimliği Fakültesi Pedodonti Anabilim Dalı'nda beraber eğitim aldığım tüm dönem arkadaşlarım ve bölüm personeline,

Sevgisi ve destekleri ile her zaman yanımda olan aileme ve arkadaşlarıma sonsuz teşekkür ederim.

Dt. Başak BÖLÜKBAŞI

ÖZET

Amaç: Süt dişleri, daimî dişlerin ve çenelerin normal olarak gelişebilmelerinde, beslenme ve konuşma gibi fonksiyonların sağlanması ve estetiğin korunmasında rol oynayarak, çocuğun fiziksel ve psikolojik gelişimine katkı sağlamaktadır. Süt dişlerinin fizyolojik rezorbsiyonları gerçekleşip daimî dişler sürünceye kadar sağlıklı bir biçimde ağızda tutulmaları gerekmektedir. Bu randomize kontrollü klinik çalışmanın amacı; derin dentin çürüğüne sahip süt dişlerinde farklı amputasyon tekniklerinin başarısını klinik, radyografik ve restoratif olarak değerlendirmek ve bu tekniklerin restoratif materyallerin süt dişi dentinine bağlanma dayanımı üzerine etkisini incelemektir.

Gereç ve Yöntem: İki kollu gerçekleştirilen çalışmanın birinci aşamasında, 5 ile 9 yaş arası toplam 81 gönüllü hastaya ait, çürüğün temizlenmesi sırasında pulpanın perfore olduğu 170 adet alt 1. veya 2. süt azı dişi değerlendirme kapsamına alındı. Dişler, randomize olarak 1 kontrol (ferrik sülfat) ve 4 çalışma grubundan (Biodentine®, lazer, düşük doz lazer, atmosferik basınçlı soğuk plazma) oluşan toplam 5 gruba ayrılarak amputasyon ve restorasyon işlemleri tamamlandı ve 6 aylık aralıklarla 24 ay boyunca klinik, restoratif ve radyografik olarak takip edildi. Çalışmanın ikinci aşamasında ise farklı amputasyon tekniklerinin süt dişi dentinine etkileri ve bu tekniklerin restoratif materyallerin süt dişi dentinine makaslama bağlanma dayanımı üzerine etkilerinin değerlendirilmesi için *in-vitro* ortamda hazırlanan 240 adet örneğe amputasyon teknikleri ve restorasyon işlemleri uygulandı. Daha sonra makaslama bağlanma dayanım testi uygulandı, ardından yüzey analizi ve kırılma tipleri incelendi. Elde edilen veriler istatistiksel olarak değerlendirildi. Tüm veriler için istatistiksel anlamlılık aralığı $\alpha<0,05$ olarak kabul edildi.

Bulgular: 24 aylık takip sonunda tüm gruplarda klinik ve restoratif başarı oranı %100 görüldü. En yüksek radyografik başarı %100 oranı ile Biodentine® grubunda iken, ferrik sülfat grubunda %79,4 ile en düşük radyografik başarı tespit edildi. Radyografik değerlendirmede çalışma grupları arasında istatistiksel olarak anlamlı bir fark olduğu görüldü ($p<0,05$). Kompozit rezin materyalin kullanıldığı grupların

ortalama bağlanma değerlerinin cam hibrit materyallerin kullanıldığı gruplardan yüksek olduğu görüldü. Her iki restoratif materyal için çalışma grupları arasında istatistiksel olarak anlamlı bir fark elde edildi ($p<0,05$). SEM analizine göre adeziv ve miks olarak kırık tipleri belirlendi. Ferrik sülfat, Biodentine® ve lazer gruplarının dentin yüzeylerinde morfolojik değişiklikler gözlendi.

Sonuç: Bu çalışmanın sınırları dâhilinde Biodentine®, düşük doz lazer ve ABSP uygulamalarının amputasyon tedavileri için tercih edilebilir nitelikte olduğu değerlendirilmiştir. Amputasyon tedavisi sonrası uygulanacak restoratif materyal seçiminde amputasyon yönteminin etkisi göz önünde bulundurulmalıdır.

Anahtar Kelimeler: Biodentine®, Düşük doz lazer, Atmosferik Basınçlı Soğuk Plazma, Cam hibrit

ABSTRACT

Aim: Primary teeth play roles in the development of permanent teeth and jaws, the provision of functions such as feeding and speaking and the maintenance of aesthetics; therefore, they contribute to the physical and psychological development of the child. The primary teeth and mouth should be healthily maintained until their physiological resorption occurs and permanent teeth erupt. The purpose of this randomized controlled clinical trial is the clinical, radiographic and restorative evaluation of different pulpotomy techniques for primary teeth with deep dentin carries lesions and to analyze the effect of these techniques and restorative materials on the bond strength of primary teeth dentin.

Methods: 170 lower first and second primary molar teeth in 81 volunteers with an age between 5-9 years, which had pulp perforation during the removal of dental carries, were evaluated in the first phase of this two-phase study. The teeth were divided into a total of five groups, including one control (ferric sulphate) and four study groups (Biodentine®, laser, low level laser therapy and atmospheric pressure cold plasma) and the restoration procedures were completed. Follow-up was continued for 24 months at intervals of six months. The second phase of the study included pulpotomy techniques and restoration procedures on 240 samples that are prepared *in-vitro*, to investigate the changes of different pulpotomy techniques on the primary tooth dentine and to evaluate the effects of these pulpotomy methods on the shear bond strength of restorative materials to primary tooth dentine. Then shear bond strength (SBSs) test was performed, after that the surfaces analysis and fracture modes were carried out. The resulting data was statistically evaluated. Statistical significance range was accepted as $\alpha < 0.05$ for all data.

Results: After 24 months of follow-up, clinical and restorative success rate was 100% in all groups. The highest radiographic success rate was 100% in the Biodentine® group, while the lowest radiographic success rate was found in the ferric sulphate group with 79.4%. In the radiographic evaluation, it was seen that there was a statistically significant difference between study groups ($p < 0.05$). According to the results of this study the mean shear bond strength values of the groups applied

composite material were higher than the groups applied glass hybrid material. A statistically significant difference was obtained among the study groups for both restorative materials *($p<0.05$).* Fracture modes were mainly adhesive and mixed type according to SEM analysis. Morphologic changes were observed on the dentine surfaces of ferric sulphate, Biodentine® and laser groups.

Conclusion: Within the limitations of this study, Biodentine®, low dose laser, and ABSP applications are preferable methods for pulpotomy treatments. The effect of the pulpotomy method should be considered in the selection of the restorative material to be applied after pulpotomy treatment.

Keywords: Biodentine®, Low level laser therapy, Atmospheric pressure cold plasma, Glass hybride

İÇİNDEKİLER

KABUL ve ONAY SAYFASI ..... İ

YAYIMLAMA ve FİKRİ MÜLKİYET HAKLARI BEYANI ..... İİ

ETİK BEYAN ..... İİİ

TEŞEKKÜR ..... İV

ÖZET V

ABSTRACT ..... Vİİ

İÇİNDEKİLER ..... İX

SİMGELER ve KISALTMALAR ..... Xİİİ

ŞEKİLLER ..... Xİ V

TABLOLAR XV

RESİMLER ..... XVİİ

1. GİRİŞ 1

2. GENEL BİLGİLER 4

2.1. Pulpa-Dentin Kompleksi 5

2.2. Süt Dişi Pulpa-Dentin Kompleksi 9

2.3. Pulpa Hastalıkları 9

2.3.1. Reversible Pulpitis 10

2.3.2. İrreversible Pulpitis 11

2.3.3. Nekrotik Pulpa 11

2.3.4. Dejeneratif Değişimler 12

2.4. Periapikal Hastalıklar 13

2.5. Süt Dişi Pulpa Hastalıklarında Teşhis 14

2.5.1. Ağrı Hikayesi ve Özellikleri 15

2.5.2. Klinik Muayene 16

2.5.3. Pulpal Vitalite Testleri 17

2.5.4. Radyografik Muayene 17

2.5.5. Operatif Tanı 19

2.6. Süt Dişi Pulpa Hastalıklarında Tedavi 20

2.6.1. Devital Pulpa Tedavileri 20

2.6.1.1. Kök Kanal Tedavisi 20

2.6.1.2. Lezyon Sterilizasyonu ve Doku Tamiri (Lesion Sterilization And Tissue Repair-LSTR) 21

2.6.2. Vital Pulpa Tedavileri 21

2.6.2.1. Koruyucu Liner 22

2.6.2.2. İndirekt Pulpa Tedavisi 23

2.6.2.3. Direkt Pulpa Kuafajı 25

2.6.2.4. Vital Pulpa Amputasyonu 27

2.6.2.4.1. Formokrezol Amputasyonu 29

2.6.2.4.2. Kalsiyum Hidroksit Amputasyonu 30

2.6.2.4.3. Mineral Trioksit Agregat Amputasyonu 31

2.6.2.4.4. Ferrik Sülfat Amputasyonu 32

2.6.2.4.5. Biodentine® Amputasyonu 33

2.6.2.4.6. Nd:YAG Lazer Amputasyonu 35

2.6.2.4.7. Düşük Doz Lazer (Biyostimülasyon) Amputasyonu 36

2.6.2.4.8. Atmosferik Basınçlı Soğuk Plazma (ABSP) Amputasyonu 37

3. GEREÇ-YÖNTEM 41

3.1. Çalışmanın *İn-vivo* Aşaması 41

3.1.1. Hasta Seçim Kriterleri 41

3.1.2. Çalışma Grupları ve Çalışma Protokolü 43

3.2. Çalışmanın *İn-Vitro* Aşaması 55

3.2.1. Makaslama Bağlanma Dayanım Testi 58

3.2.1.1. Makaslama Bağlanma Dayanım Testi İçin Diş Örneklerinin Hazırlanması 58

3.2.1.2. Makaslama Bağlanma Dayanım Testinin Uygulanması 59

3.2.2. Taramalı Elektron Mikroskobu (SEM) Analizi 60

3.3. İstatiksel Analiz 60

4. BULGULAR 62

4.1. *İn-vivo* Aşamaya Ait Bulgular 62

4.1.1. Demografik Verilere Ait Bulgular 62

4.1.2. Klinik, Radyografik ve Restoratif Değerlendirme Sonuçlarına Ait Bulgular 66

4.2. *İn-vitro* Aşamaya Ait Bulgular 79

4.2.1. Makaslama Dayanımına Ait Bulgular 80

4.2.2. SEM Analizine Ait Bulgular 83

5. TARTIŞMA 87

6. SONUÇLAR ve ÖNERİLER 126

KAYNAKLAR 128

EKLER 157

ÖZGEÇMİŞ 161

SİMGELER VE KISALTMALAR

AAPD: Amerikan Pediatrik Diş Hekimliği Derneği

ABSP: Atmosferik Basınçlı Soğuk Plazma

ASA: Amerikan Anestezistler Derneği

ATP: Adenozin trifosfat

CO_2: Karbondioksit

dk: Dakika

DNA: Deoksiribonükleikasit

EÇÇ: Erken Çocukluk Çağı Çürükleri

Er: YAG: Erbium-doped yttrium aluminium garnet

LED: Light-emitting diode (Işık yayan diyot)

mm: milimetre

MTA: Mineral trioksit agregat

MPa: Megapascal

Nd: YAG: Neodymium-doped yitrium aluminium garnet

pH: Asidite değeri

RNA: Ribonüklenik asit

SEM: Taramalı elektron mikroskopisi

TGF-b: Transforming growth factor beta (Dönüştürücü büyüme faktörü beta)

^{o}C: Santigrad derece

ZOE: Çinko oksit öjenol

ŞEKİLLER

Şekil 1. Çalışmanın *in-vivo* aşamalarına ait akış şeması 54

Şekil 2. Grupların takip periyotlarına göre klinik başarı yüzdeleri 70

Şekil 3. Grupların takip periyotlarına göre radyografik başarı yüzdeleri 70

Şekil 4. Cam hibrit materyal ile restore edilen gruplara ait kırık tiplerinin dağılımı . 81

Şekil 5. Kompozit materyal ile restore edilen gruplara ait kırık tiplerinin dağılımı .. 83

TABLOLAR

Tablo 1. *İn-vivo* aşamada kullanılan malzemeler 45

Tablo 2. *İn-vivo* aşamada kullanılan cihazlar 46

Tablo 3. *İn-vitro* aşamada kullanılan malzemeler 56

Tablo 4. *İn-vitro* aşamada kullanılan cihazlar 57

Tablo 5. Çalışma gruplarına dâhil edilen ve değerlendirmeye alınan hastaların/dişlerin cinsiyet, diş tipi ve yaş değişkenlerine göre dağılımları 63

Tablo 6. Klinik, radyografik ve restoratif değerlendirme sonuçlarının cinsiyet, diş tipi ve yaşa göre dağılımı (24 ay) 65

Tablo 7. Klinik ve radyografik başarıyı değerlendirme kriterlerine ait verilerin gruplara göre dağılımı (Başarısız diş sayısı/Toplam diş sayısı) 67

Tablo 8. Klinik ve radyografik başarıyı değerlendirme kriterleri açısından verilerin gruplara ve takip zamanlarına göre dağılımı (Başarılı diş sayısı/Toplam diş sayısı) 71

Tablo 9. İnternal rezorbsiyon açısından grupların takip zamanlarına göre değerlendirmesi (İnternal rezorbsiyon gözlenen diş sayısı/Toplam diş sayısı) 72

Tablo 10. Kanal içi kalsifikasyon açısından grupların takip zamanlarına göre değerlendirmesi (Kalsifikasyon gözlenen diş sayısı/Toplam diş sayısı 74

Tablo 11. Fizyolojik kök rezorbsiyonu açısından grupların takip zamanlarına göre değerlendirmesi (Fizyolojik kök rezorbsiyonu gözlenen diş sayısı/Toplam diş sayısı) 78

Tablo 12. Restoratif değerlendirme kriterlerine ait verilerin gruplara göre dağılımı (Başarısız diş sayısı/Toplam diş sayısı) 79

Tablo 13. Restorasyonlara ait başarıyı değerlendirme kriterleri açısından verilerin gruplara ve takip zamanlarına göre dağılımı (Başarılı diş sayısı/Toplam diş sayısı) 79

Tablo 14. Cam hibrit dolgu materyali uygulanan grupların makaslama bağlanma dayanım testine göre elde edilen ortalama ve standart sapma değerleri (Ort.±St. Sapma) (MPa) 81

Tablo 15. Kompozit rezin materyal uygulanan grupların makaslama bağlanma dayanım testine göre elde edilen ortalama ve standart sapma değerleri (Ort.±St. Sapma) (MPa) 82

RESİMLER

Resim 1. Lastik örtü (Optradam® Plus) 47

Resim 2. Süt dişlerine uygulanan amputasyon tedavisi aşamaları a. Derin dentin çürüğüne sahip süt mandibular ikinci molar dişin okluzal yüzey görüntüsü b. Aynı dişin çürük temizlenmesi sırasında gerçekleşen perforasyon görüntüsü c. Pulpa odası çıkarılan dişin kanal ağızlarında gerçekleşen kanama görüntüsü d. Serum fizyolojik emdirilmiş pamuk peletin 5 dakika uygulanması sonrası durudurulan kanama görüntüsü 48

Resim 3. Ferrik sülfat solüsyonu (Astringedent®) 49

Resim 4. Cam hibrit materyal (Equia Forte®) 50

Resim 5. Ferrik sülfat grubuna ait süt mandinular ikinci molar dişin tedavi aşamaları a. Ferrik sülfat uygulaması sonrası pulpanın görüntüsü b. Çinko oksit öjenol kaide materyali uygulaması sonrası pulpa odasının görüntüsü c. Cam hibrit materyal ile restorasyon sonrası görüntü d. Paslanmaz çelik kuron uygulaması sonrası görüntü . 50

Resim 6. 24. ay takip kontrolünde klinik olarak başarılı olarak değerlendirilen 74, 75, 84 ve 85 numaralı dişlere ait ağız içi görüntüler a. ait genel ağız içi görüntüsü b. Aynı dişlerin okluzal yüzeylerine ait ağız içi görüntüsü c. 84 ve 85 numaralı dişlere ait bukkal yüzey görüntüsüd. 74 ve 75 numaralı dişlere ait bukkal yüzey görüntüsü 68

Resim 7. Ferrik sülfat grubuna ait 85 numaralı dişin teşhis, tedavi ve takip seanlarına ait radyografileri a. Ferrik sülfat grubuna ait 85 numaralı dişin tedavi öncesinde alınan periapikal radyografi b. Tedavi seansı kontrol radyografisi c. 6.ay kontrol radyografisinde distal kökte yaygın internal rezorbsiyon görüntüsü (sarı okla gösterilmiştir) d. 12.ay kontrol radyografisinde iki kökte de internal rezorbsiyon görüntüsü (oklarla gösterilmiştir) e. 18.ay kontrol radyografisnde ilerleyen internal rezorbsiyon görüntüsü f. 24.ay kontrol radyografisinde yaygın internal rezorbsiyon görüntüsü 73

Resim 8. Düşük doz lazer grubuna ait 74 ve 75 numaralı dişlerin teşhis, tedavi ve takip seanlarına ait radyografileri a. Düşük doz lazer grubuna ait 74 ve Biodentine® grubuna ait 75 numaralı dişlerin tedavi öncesi periapikal radyografisi b. Tedavi seansında alınan kontrol radyografisi c. 6. ay kontrol radyografisi d. 12. ay kontrol radyografisinde 75 numaralı dişin her iki kökünde de gözlenebilen kanal içi kalsifikasyon (oklarla gösterilmiştir) e. 18. ay kontrol radyografisinde 75 numaralı dişte ilerleyen kanal içi kalsifikasyon görüntüsü f. 24. ay kontrol radyografisinde 75 numaralı dişin her iki kökünde de gözlenen ve tüm kanal boşluğunu kaplayan kalsifikasyon görüntüsü 75

Resim 9. ABSP grubuna ait 84 ve 85 numaralı dişin teşhis, tedavi ve takip seanlarına ait radyografileri a.ABSP grubuna ait 84 numaralı ve lazer grubuna ait 85 numaralı dişlerin tedavi öncesi periapikal radyografisi b. Aynı dişlerinin tedavi seansı kontrol radyografisi c. 84 ve 85 numaralı dişlerin 6.ay kontrol radyografisi d. 84 ve 85 numaralı dişlerin 12.ay kontrol radyografisi e. 84 ve 85 numaralı dişlere ait 18.ay kontrol radyografisi, 85 numaralı dişin distal kökünde kalsifikasyon görüntüsü (okla gösterilmektedir) f. 84 ve 85 numaralı dişlere ait 24.ay kontrol radyografisi , 85 numaralı dişte devam eden kalsifikasyon görüntüsü 76

Resim 10. Düşük doz lazer grubuna ait 84 numaralı ve ferrik sülfat grubuna iait 85 numaralı dişlerin teşhis, tedavi ve takip seanlarına ait radyografileri a.Düşük doz lazer grubuna ait 84 numaralı ve ferrik sülfat grubuna ait 85 numaralı dişlerin tedavi öncesi periapikal radyografisi b. Aynı dişlerin tedavi seansı kontrol radyografisi c. 84 ve 85 numaralı dişlerin 6.ay kontrol radyografisi d. 84 ve 85 numaralı dişlere ait 12.ay kontrol radyografisinde 84 numaralı dişte başlayan fizyolojik kök rezorbsiyonu e. 84 ve 85 numaralı dişlere ait 18.ay kontrol radyografisinde 84 numaralı dişte devam eden fizyolojik kök rezorbsiyonu görüntüsü f. 84 ve 85 numaralı dişlere ait 24.ay kontrol radyografisinde 84 numaralı dişe ait ilerleyen fizyolojik kök rezorbsiyonu görüntüsü 77

Resim 11. Kontrol grubuna ait süt dişi dentin yüzeyinin SEM görüntüsü (x5000)... 84

Resim 12. Ferrik sülfat grubuna ait süt dişi dentin yüzeyinin SEM görüntüsü (x5000), sarı oklar açılmış ve tıkalı dentin tübüllerini göstermektedir. 84

Resim 13. Biodentine® grubuna ait süt dişi dentin yüzeyinin SEM görüntüsü (x5000), sarı ok materyal ile tıkalı olan dentin tübülünü göstermektedir. 85

Resim 14.. Lazer grubuna ait süt dişi dentin yüzeyinin SEM görüntüsü (x5000), oklar tamamen açılmış olan dentin tübüllerini göstermektedir. 85

Resim 15. Düşük doz lazer grubuna ait süt dişi dentin yüzeyinin SEM görüntüsü (x5000), sarı ok kısmen açılmış olan dentin tübülünü göstermektedir. 86

Resim 16. Atmosferik basınçlı soğuk plazma grubuna ait süt dişi dentin yüzeyinin SEM görüntüsü (x5000)..... 86

1. GİRİŞ

Derin dentin çürüklü süt dişlerinin, dişlerin fizyolojik düşme zamanı gelene kadar ağız boşluğunda sağlıklı bir şekilde fonksiyon görebilmesi, dental ark bütünlüğünün devamlılığının sağlanması ve bu dişlerin kaybı durumunda oluşabilecek malokluzyonların önlenmesi amaçlarıyla tedavi edilmesi elzemdir. Süt dişlerine uygulanan vital pulpa tedavi alternatiflerinden biri vital pulpa amputasyonudur. Bu tedavinin amacı çürük nedeniyle etkilenen koronal pulpa dokusunun çıkarılarak, bakterisit etkili bir uygulama ve biyouyumlu bir dental materyal ile örtülemeyi takiben dişin restorasyonunun gerçekleştirilmesi, böylece geri kalan sağlıklı kök pulpa dokusunun canlılığının korunmasıdır (1-4). Tedavinin uygulanabilmesi için yıllar içerisinde geliştirilmiş pek çok yöntem ve materyal bulunmakla birlikte, yüksek klinik başarı oranlarının yanında bilinen toksik ve karsinojenik etkileri nedeniyle formokrezol amputasyonuna alternatif materyal ve tekniklere yönelik arayışlar çocuk diş hekimliğinin konusu olmayı günümüzde de sürdürmektedir (5-7).

Amputasyon tedavilerinde sıklıkla tercih edilen ve uygun maliyetli materyallerden biri olan ferrik sülfatın, yapılan klinik çalışma ve meta-analizlerin sonucunda formokrezolle benzer klinik ve radyografik başarı oranları gösterdiği bildirilmiştir (2, 5, 8-11). MTA, rejeneratif ve biyoindüktif özellikleri nedeniyle sık tercih edilen kalsiyum silikat esaslı bir ajandır (12). Ancak, sertleşme süresinin uzunluğu, göreceli olarak zor manüplasyonu, düşük mekanik özellikleri ve yüksek maliyeti gibi nedenlerle yıllar içerisinde alternatif kalsiyum silikat esaslı materyaller piyasaya sürülmüştür (12, 13). Bunlardan biri olan Biodentine® (Septodont, Saint-Maur-des-Fosses, France); pulpa-dentin kompleksinde rejenerasyonu sağlayabilme, vital pulpa hücrelerini uyarabilme, tersiyer dentin oluşumunu tetikleme, başarılı bir örtüleme sağlamanın yanı sıra, geliştirilmiş mekanik özellikleri sayesinde indirekt pulpa tedavisi, direkt pulpa kuafajı, amputasyon, apeksifikasyon ve revaskülarizasyon/revitalizasyon tedavilerinde tercih edilmektedir (13-21).

Amputasyon uygulamalarında alternatif tedavi arayışına paralel olarak non-farmakolojik tekniklerin kullanımları da zamanla klinik pratikte yer bulmuştur ve bu yöntemlerden biri olan lazerin kullanımı ile ilgili pek çok çalışma literatürde göze çarpmaktadır (2, 22-24). Lazerler, doku ile kontağa gerek duymadan kanama kontrolü, antimikrobiyal etkinlik, pulpa hücreleri üzerinde stimülasyon ve rejenerasyon etkisi gösterebilme özellikleri sayesinde pulpa dokusunda mekanik bir hasar oluşturmadan, aseptik şartlarda amputasyon tedavisinin gerçekleştirilmesini sağlamaktadırlar (10, 23, 25-29). Farklı lazer tipleri arasında Nd:YAG lazerler, doku kesme, sterilizasyon, koagülasyon ve buharlaştırma özelliklerine sahip olmaları nedeniyle özellikle yumuşak dokuda kullanıma uygundurlar ve uygulandığı canlı pulpa yüzeyinde dentin köprüsü formasyonunu uyarabilmektedirler (25, 30).

Yumuşak dokuda lazer kullanımıyla ilgili son dönemde göze çarpan bir diğer uygulama düşük doz lazer tedavileridir (31). Tıp ve diş hekimliğinde rejeneratif tedavilerde iyileşmeye katkı sağlayan düşük doz lazerler, işlem sonrası ağrı ve ödemi azaltmakta ve hücre proliferasyonunun uyarılması ile doku tamir sürecine katkı sağlamaktadırlar (31-34). Konu ile ilgili çalışan araştırmacılar, lazer ile sağlanan biyostimülasyonun dental dokularda pulpal enflamasyonu azaltıp diş pulpasının vitalitesinin koruduğunu, ayrıca fibröz matriks oluşumu ve kollajenik protein artışı ile iyileşmenin hızlandırıldığını, sert doku bariyeri oluşumunu indüklendiğini bildirmişlerdir (25, 26, 31, 32). Tüm bu özellikleri nedeniyle lazer yardımı ile uygulanan biyostimülasyonun amputasyon tedavilerinde kullanımının son dönemde popülerlik kazandığı literatürde yer alan çalışmalarla da görülmektedir (32, 35).

Non-farmakolojik tekniklerden bir diğeri olan atmosferik basınçlı soğuk plazma; yüzey modifikasyonu elde etmek, kök kanallarının dezenfeksiyonunu sağlamak, biyofilm tabakasının ortadan kaldırılması, bakterisit etki elde edilmesi, yara iyileşmesi ve doku rejenerasyonunun stimülasyonu gibi etkileri nedeniyle diş hekimliğinde kullanım alanı bulmaktadır (36-48). Bununla beraber literatürde ABSP'nin süt dişi amputasyon tedavisi ve süt dişi dentin yüzeyindeki etkileri ile ilgili yayınlanmış herhangi bir çalışmaya rastlanmamıştır.

Amputasyon tedavilerinde sızdırmaz bir restorasyonun uygulanması tedavinin başarısı üzerine direkt etkilidir (49, 50). Amputasyon sonrası sızdırmazlığın sağlanması ve uzun süreli dayanıklılık açısından paslanmaz çelik kuron restorasyonlar Amerikan Pediatrik Diş Hekimliği Birliği (American Academy of Pediatric Dentistry-AAPD) tarafından ilk tercih olarak önerilmesine rağmen (51), estetik kaygılar ve preparasyon nedeni ile oluşan sert doku kaybı gibi sebeplerle alternatif restorasyon şekilleri ve materyallerin kullanımları da klinisyenler tarafından tercih edilebilmektedir (51-53). Bu alternatifler arasında amalgam restorasyonlar, cam iyonomerler, rezin modifiye cam iyonomerler, poliasit modifiye kompozit rezinler ve rezin kompozitler yer almaktadır (5, 51). Yeni geliştirilen cam iyonomerler ile özellikle son dönemde popüler olan cam hibritler, geliştirilmiş mekanik özellikleri yanında artmış estetik görünümleri ile de dikkat çekmektedir. (54). Literatürde süt dişi dentinine bağlanma başarılarının değerlendirildiği kısıtlı sayıda çalışmaya rastlanan cam hibritler (54, 55); bahsedilen özellikleri sayesinde, geniş kavitelerde olduğu gibi amputasyon sonrası final restorasyon materyali olarak da kullanılabilmektedirler.

Bahsi geçen tüm bu bilgiler ışığında planlanan bu tez çalışmasında, derin dentin çürüklü süt dişlerinde farklı amputasyon tekniklerinin (Ferrik sülfat, Biodentine®, Nd:YAG lazer, düşük doz lazer, ABSP) klinik, radyografik ve restoratif olarak değerlendirilmesi ve bu tekniklerin kullanılan restoratif materyallerin (cam hibrit, kompozit rezin) süt dişi dentinine olan makaslama bağlanma dayanımlarının incelenmesi amaçlanmıştır.

2. GENEL BİLGİLER

Dişler, mine, sement ve dentin-pulpa kompleksinden ve oluşan yapılardır. Dişin en dış tabakasını koronal kısımda kaplayan kaplayan mine ve kök yüzeyini kaplayan sement, altındaki dentin ile birlikte pulpanın dış etkenlerden korunmasını sağlamaktadır (56, 57). Pulpa hastalıkları ve tedavilerini anlayabilmek için öncelikle sağlıklı dokunun özelliklerinin ve fizyolojik görevlerinin kavranması gereklidir.

Mine dişin dış yüzeyini örten, altındaki dentin ve pulpayı koruyan ve dişe sertlik veren ve şeklini kazandıran tabakadır (58). Kimyasal olarak yüksek oranda mineralize kristal yapıya sahip olduğu için çiğneme sırasında oluşan kuvvetlere aşınmaya dirençlidir ve insan vücudunun en sert tabakası olarak bilimektedir (59, 60). Mine oluşumu, ektoderm olarak bilinen embriyonik germ tabakasından kaynaklanan ameloblast hücreleri tarafından gerçekleştirilmekte ve amelogenez olarak adlandırılımaktadır (59). Minenin yapısı; mine prizması, prizma kını ve interprizmatik matriksten meydana gelmektedir. İçeriğinde en fazla bulunan mineral hidroksiapatittir. Hidroksiapatit, hacimce %90-92 oranıyla bulunurken daha küçük miktarlarda diğer mineraller ve eser elementler, hacimce %1–2 oranında organik matris proteinleri ve %4–12 oranında su yer almaktadır (61).

Dentin dokusu mineye renk ve elastiklik sağlar. Dentin bütünlüğü ile koronal yapıların gücü ve dayanıklılığı sağlanmaktadır. Dentininin yaklaşık hacimce %50'si inorganik ve %30 organik yapıda olup; organik yapının %90’ı tip I kollajen ve %10’u kollajen olmayan proteinlerden oluşmaktadır. Dentin, mineden daha az mineralizedir ancak sement veya kemikten daha fazla mineralizedir ve mineral içeriği yaşla birlikte artmaktadır (59).

Sement, anatomik kök yüzeyini örten ince bir sert doku tabakasıdır ve diş folikülünün bağ dokusundaki farklılaşmamış mezenkimal hücrelerden köken alan ve sementoblast olarak bilinen hücreler tarafından oluşturulur (57). Sement, dentinden daha yumuşaktır ve ağırlıkça yaklaşık %45-50 oranında inorganik madde (hidroksiapatit) ve ağırlıkça %50-55 oranında kolajen ve protein polisakkaritleri içeren organik madde ve sudan oluşmaktadır (59).

2.1. Pulpa-Dentin Kompleksi

Dentin ve pulpa dokuları mezoderm kaynaklı özelleşmiş bağ dokusu yapısına sahiptir. Pulpa-dentin kompleksini oluşturan bu iki doku birlikte fonksiyon gören yapılardır ve tek doku olarak değerlendirilebilir (56, 59). Pulpa-dentin kompleksinin dentin üzerindeki mekanizması pulpayı etkilemekte olduğu gibi pulpa mekanizmasındaki bozukluklar da üretilen dentin miktarı ve kalitesini etkilemektedir (56, 62).

Pulpa, koronalde mine ve dentin, kökte sement ve dentin tarafından çevrelenmiştir ve en önemli görevi dentin yapımı ile dişin morfolojisi, beslenmesi ve korunmasına katkı sağlamaktır. Pulpa dokusu, %25 organik, %75 su içeriğine sahip, çeşitli hücre tipleri, kollajen lifler, kan damarları, lenf damarları, sinirler ve bunların arasına yayılmış olan ana maddeden oluşan özelleşmiş bir bağ dokusudur. Pulpa, odontoblast tabakası, hücreden fakir tabaka, hücreden zengin tabaka ve santral tabaka olmak üzere farklı yapı ve fonksiyonlara sahip tabakalar içermektedir (56, 57, 62).

Diş pulpası ve dentin, odontoblastlar sayesinde birlikte fonksiyon gören yapılardır. Sağlıklı pulpanın en dış tabakası, predentin tabakasının altında yer alan odontoblast tabakasıdır. Bu tabaka, pulpa dokusunun periferinde yer alan, dentinin iç tabakalarına doğru uzantıları olan, dentin üretiminden sorumlu odontoblastların hücre gövdelerinden oluşmaktadır (57, 62). Odontoblast uzantıları predentin içinden geçerek dentinin iç kısmınların doğru uzanmaktadır. Ayrıca kılcal damarlar, sinir lifleri ve dendritik hücreler, odontoblastlar arasında bulunabilmektedir. Aktif olarak kollajen salgılayan genç bir pulpanın koronal kısmında, odontoblastlar uzun sütunlu bir yapıya sahiptir. Odontoblast hücre gövdeleri sıkı bir şekilde ve sinyal moleküllerinin hücreler arası geçişine izin veren konneksin proteinleri tarafından oluşturulan *gap juction* kompleksleri ile birbirlerine bağlanmaktadır (56, 62).

Dentinogenezis olarak tanımlanan dentin yapımından sorumlu olan odontoblastlar, diş gelişimi süresince primer dentin üretirken, dişin olgunlaşması süresince sekonder ve tersiyer (reaksiyoner) dentin üretmekte; bu yüzden dentin-pulpa kompleksine ait olan en özel hücreler olarak bilinmektedir (59). Dentinogenezis sırasında odontoblastlar, dentin ve dentin tübüllerinin üretiminden sorumlu olup tübüllerdeki varlığı dentinin canlı ve duyarlı bir doku olmasına sebep olmaktadır. Dentinogenezis, osteogenezis ve sementogenezis süreçleri benzer mekanizmalara sahip olup odontoblast, osteoblast ve sementoblast hücrelerinin de pek çok ortak özellikleri vardır. Ayrıca mineralize olabilme yeteğine sahip kollajen fibriller, non-kollajenik proteinler ve proteoglikanlardan oluşan bir matriks sentezlemektedirler. Bu hücreler, protein salgılayan hücrelerin karakteristik özellikleri olan büyük bir endoplazmik retikulum, Golgi kompleksi, salgı granülleri ve sayısız mitokondri içeriğine sahip olmanın yanında, RNA'dan zengin olup, çekirdekleri bir veya birden fazla çekirdekçik içermektedir. Koronal pulpada odontoblast hücreleri kök pulpasına göre daha yoğundur. Koronal kısımda daha uzun ve silindrik bir yapısı olan hücreler düzenli kanallara sahip dentin yapımı gerçekleştirirken, kök ucuna doğru daha kısa ve kübik şekillenmiş olan odontoblastlar daha az ve düzensiz yapıda dentin üretirler. Apikal açıklık hizasında odontoblast hücreleri düz bir şekle sahiptir ve şekilsiz, daha az kanallı yapıda dentin yapımından sorumludurlar (56, 57, 62).

Koronal pulpadaki odontoblast tabakasının hemen altında 'Weil'in hücre içermeyen tabakası' olarak da adlandırılan hücreden fakir tabaka yer almaktadır. Bu tabaka, kılcal kan damarları, miyelinsiz sinir lifleri ve fibroblastların sitoplazmik uzantılarından oluşmaktadır. Hücreden fakir tabakanın varlığı ya da yokluğu pulpanın fonksiyonel durumuna göre değişmektedir; örneğin hızlı dentin üretimi yapan genç pulpada ve tamir dentin yapımı gerçekleşen olgun pulpada bu tabaka belirgin şekilde görülemeyebilmektedir (56, 63).

Hücreden fakir tabakanın altında ise pulpanın santral bölgesi ile karşılaştırıldığında daha yüksek oranda fibroblast içeren hücreden zengin tabaka yer almaktadır ve bu tabaka pulpanın koronal bölgesinde kök bölgesine göre daha

belirgin şekilde gözlemlenebilmektedir. Tabaka, makrofaj ve dentrik hücreler gibi immün sistem hücreleri ile farklılaşmamış mezenkimal kök hücreleri içermektedir. Sağlıklı pulpada bu tabakada hücre bölünmesi gözlenmezken, odonblastlarda oluşan bir hasar varlığında hücre bölünmesi uyarılır (59). Geri dönüşümsüz (irreversible) olarak hasar almış odontoblast hücreleri, hücreden zengin tabakadan dentinin iç yüzeyine doğru göç eden hücrelerle yer değiştirmektedir. Bu mitotik aktivite, yeni bir odontoblast tabakası formasyonunun ilk basamağını oluşturmaktadır (56, 63).

Pulpa özü (santral bölge), pulpanın en içteki tabakasıdır. Gevşek bağ dokusu, geniş kan damarları ve sinirleri içermektedir. Bu tabakadaki en yoğun hücre topluluğunu fibroblastlar oluşturmaktadır (56). Pulpada çok sayıda yer alan fibroblast hücreleri en çok hücreden zengin tabaka içinde yer alır ve pulpanın ana maddesi olan Tip I ve Tip II kollajen fibrillerinin yapımından sorumludur. Pulpanın yaşını, vitalitesini ve uyaranlara karşı direncini fibroblast sayısı ve aktivitesi belirlemektedir. Genç ve sağlıklı pulpada çok sayıda fibroblast görülürken, uyaranlar ve yaşla birlikte bu sayıda azalmalar görülmektedir (56, 64).

Kök hücreler olarak da tanımlanan farklılaşmamış mezenkimal kök hücreler, hücreden zengin tabaka içinde bulunurlar ve uyanlara karşı farklı hücre tiplerine dönüşebilme yeteneğine sahiptirler (59, 63). Çevresel ve genetik etkenlere bağlı olarak pulpanın ihtiyacı durumunda fibroblastlara, enflamasyon ya da yaralanma durumunda savunma için makrofaj, osteoklast ya da odontoklastlara, organik yapının sentezi ve salgısı için odontoblastlara dönüşebilme yetenekleri vardır. Uyaran karşısında odontoblastlar tamamen zarar görmüşse farklılaşmamış mezenkimal kök hücreler predentin etrafına hareket ederek odontoblast benzeri hücrelere farklılaşır ve tamir dentini oluşumunu sağlarlar (62, 63).

Pulpada oluşan hasara karşı farklılaşmamış mezenkimal kök hücrelerden dönüşen makrofajlar savunma hücresi olarak yer almaktadır. Bunlar uyaranla aktive olduklarında interlökin I, tümör nekroz faktörü, büyüme faktörleri ve diğer sitokinlerin üretiminden sorumludur. Pulpa ayrıca, dentrik hücreler, plazma hücreleri, histiyositler, ameboid hücreler ve lenfositler gibi savunma hücrelerini içerebilmektedir (56).

Süt ve daimî dişler için pulpa dokusu ile ilgili bahsedilen bu yapılar ve görevleri farklılık arz etmemesine rağmen pulpa ve dentin dokuları bir kompleks olarak ele alındığında süt ve daimî dişler için üzerinde durulması gereken farklılıkların mevcut olduğu görülmektedir.

2.2. Süt Dişi Pulpa-Dentin Kompleksi

Daimî diş pulpası ve süt dişi pulpası benzer özellikler gösterse de aralarında bazı farklılıklar söz konusudur. Süt dişi pulpası dişin tüm hacmi dikkate alındığında, göre daimî diş pulpasından daha geniş bir alan kaplamaktadır. Süt dişi pulpa boynuzları, daimî dişe kıyasla dişin dış yüzeyine daha yakın konumlanmaktadır ve daimî dişlere göre daha ince boyutta bir dentin tabakasına sahiptir. Enfeksiyonun ilerlemesi açısından önemli olan yan kanallara daimî dişlerde apikal bölgede sıkça rastlanırken, süt dişlerinin furkasyon bölgelerinde çok sayıda paradontal kanal yer almaktadır (64). Ayrıca süt dişlerinde daimî dişlere göre odontoblast sayısı daha az, enflamatuar hücrelerin sayısı daha fazla olduğu için uyaranlara karşı genellikle pulpal enflamasyon yanıtı oluşmaktadır (62, 65). Bununla beraber süt dişlerinde pulpa-dentin kompleksinin uyaranlara karşı yanıtı daimî dişlere benzer şekilde gerçekleşmektedir (62).

Normal pulpaya sahip dişler, klinik olarak semptomsuz ve vitalite testlerine pozitif cevap vermektedirler. Ayrıca radyografik olarak herhangi bir patolojik belirteç gözlenmemektedir (66). Normal pulpaya sıcak ve soğuk uygulandığında farklı ağrı cevapları oluşmaktadır. Enflame olmayan bir diş sıcak uygulandığında başlangıç cevabı gecikmelidir; sıcaklık yükseldikçe ağrını yoğunluğu artmaktadır. Soğuk uyarana ilk yanıt ise anidir; ağrının yoğunluğu uyaran devam ettikçe azalma eğilimindedir (66, 67).

2.3. Pulpa Hastalıkları

Süt dişlerinin sahip olduğu yapısal özellikler ve daimî dişe göre pulpadaki vaskülarizasyonun fazla olması çürüğe karşı verilen enflamatuar yanıtın hızlı ve daha yaygın bir şekilde gerçekleşmesine neden olmaktadır (68). Dental hasarın şiddetine göre; pulpa dokusu kan damarlarında genişleme, parsiyel ya da tam tıkanıklık, kılcal damarlarda çoğalma gibi vasküler değişiklikler gözlenebilmektedir. Histolojik olarak sağlıklı pulpada belirgin olmayan lenfatik damarlar, pulpitis varlığında morfolojik değişiklikler göstermekte ve pulpada dağınık ve belirgin olarak görülmektedir (68). Pulpa, herhangi bir mekanik, kimyasal ya da bakteriyel uyarana karşı uyaranın cinsi

ve şiddetine göre salgıladığı sitokin ve büyüme faktörleri aracılığı ile tamir dentini yapımı, intratübüler mineralizasyon ile dentin tübüllerinde daralma, dentin geçirgenliğinde azalma ve çeşitli immün reaksiyonlarla enflamatuvar pulpal cevap oluşturabilmektedir (49, 62). Araştırmacılar pulpal patolojileri şu şekilde sınıflamışlardır (69, 70);

- Reversible pulpitis,
- İrreversible pulpitis
- Pulpa nekrozu,
- Dejeneratif değişimler (Pulpa atrofisi, Pulpa kanal kalsifikasyonu, pulpa hiperplazisi, İnternal rezorbsiyon)

2.3.1. Reversible pulpitis

Hafif derecedeki pulpa iltihabının belirteci olan, subjektif ve objektif bulgular gösteren bu klinik durumda, sebep ortadan kaldırıldığında enflamasyon çözünerek pulpa normal sağlıklı halini geri kazanır (66, 69-71). Yeni başlayan çürükler, servikal erozyon veya okluzal atrizyon, mine kırığı sonrası dentin tubüllerinin açılması, derin periodontal küretaj benzeri operatif işlemler gibi hafif şiddette ve kısa süreli uyaranlar reversible pulpitise neden olabilmektedir (66). Bu aşamalarda pulpa genellikle asemptomatiktir. Belirti verdiği durumlarda ise sıcak, soğuk veya hava gibi uyaranlar karşısında keskin ve geçici bir ağrı oluşmakta ve uyaranın kalkması ile ani bir rahatlama gerçekleşmektedir (66). Tedavisinde; irritanların ortadan kaldırılması, açığa çıkmış dentin ya da vital pulpa yüzeylerinin sızdırmaz bir şekilde örtülmesi gibi işlemler gerçekleştirilerek semptomlar azaltılmalıdır. Böylece enflamasyon iyileşme sürecine girmektedir. Eğer pulpayı irrite eden faktörler ortadan kaldırılmazsa ya da yoğunlukları artarsa orta ve ileri derece enflamasyon meydana gelmektedir. Bu durum da irreversible pulpitise ve hatta pulpanın nekrozuna yol açabilmektedir (66, 67, 70).

2.3.2. İrreversible pulpitis

Genellikle tedavi sırasında aşırı derecede dentin dokusunun kaldırılması, derin dentin çürükleri, travma ya da ortodontik diş hareketleri nedeniyle pulpa kanlanmasının bozulması sonucunda oluşan pulpal hasar nedeniyle meydana gelebildiği gibi (66), genellikle mevcut olan reversible pulpitisin ilerlemesi sonucu oluşmaktadır (70). Bu aşamada ileri derecede pulpa enflamasyonunu kanıtlayan subjektif ve objektif klinik bulgular izlenmektedir. Bu klinik tabloya neden olan faktör ortadan kaldırılsa bile iyileşme gerçekleşemeyeceğinden pulpanın normal haline dönmesi beklenemez. Hadise yavaş ya da hızlı şekilde pulpa nekrozuna doğru ilerler (66, 71).

İrreversible pulpitis genellikle asemptomatik olup; bazı durumlarda ise uyarandan bağımsız aralıklı ya da sürekli ağrı ile ilişkilidir (66, 72). Keskin, lokalize ya da yaygın, birkaç dakikadan birkaç saate kadar sürebilen özellikte bir ağrı görülebilmektedir. Sıcak ya da soğuk gibi dış uyaranlar ağrının daha uzun sürmesine neden olmaktadır (71). Pulpa kaynaklı ağrının lokalizasyonunu belirlemek, periradiküler ağrıdan daha zordur ve ağrı yoğunlaştıkça bu ayırımı yapmak daha da zorlaşmaktadır (66). Eğer enflamasyon pulpa ile sınırlıysa ve periapikal dokulara ulaşmadıysa palpasyon ve perküsyona cevap normal sınırlar içindedir. Periodontal ligamente ulaşmış enflamasyon durumunda perküsyon hassasiyeti görülür ve ağrı daha net lokalize edilebilmektedir (70). Şiddetli ağrı varlığında normal veya reversible pulpitis durumlarından farklı bir pulpal cevap oluşmaktadır (66). İrreversible pulpitisli bir dişe sıcak uygulandığı zaman ani bir cevap gözlenirken bazen soğuk uygulaması ağrıyı azaltabilmektedir. Bunun nedeni soğuk uygulamasının vazokonstrüksiyona yol açarak pulpal basıncı düşürmesidir (66). İrreversibl pulpitisin tedavi seçenekleri kök kanal tedavisi ya da dişin çekimidir (66).

2.3.3. Nekrotik pulpa

Akut ya da kronik enflamasyon veya travma sonucu pulpal kanlanmanın kesilmesi ile dental pulpanın canlılığını kaybettiği klinik bir durum olan pulpa nekrozu genellikle asemptomatiktir (66, 69, 70). Semptomatik olduğu durumlarda

ağrı karakteristiği; nöbetler halinde, spontan ve periradiküler dokulardan kaynaklı olarak basınca duyarlılık şeklindedir (70). Nekroz gelişen dişlerde genellikle termal uyaranlar, elektrikli pulpa testleri bir yanıt oluşturmamaktadır. İrreversible pulpitis varlığında dokuda eksuda oluşumu gerçekleşirse, bu eksudanın çürük dokudan ya da pulpa perforasyonunun gerçekleştiği alandan ağız içine direne olduğu durumlarda vitalite devam eder ve nekroz gecikir. Bu durumun tersine enflamasyonlu pulpa örtülendiğinde, enflamasyon hızla yayılarak total pulpa nekrozu ve hatta periradiküler patolojiler gerçekleşmektedir (66, 71, 73). Enflamasyonun periradiküler dokulara yayılması nedeniyle perküsyona ve palpasyona hassasiyet vardır (70). Bu aşamada pulpada likefaksiyon nekrozu ve koagülasyon nekrozu (iskemik nekroz) olarak iki şekilde bozulma görülebilir (71, 73). Likefaksiyon nekrozu görülen dişlerde sıcak ile ağrı uyarılabilmektedir, fakat bu durumun vital dişlerdeki gibi ısı ile intrapulpal basıncın artışına bağlı gerçekleşmediği, sıcak karşısında kök kanal boşluğundaki gazların ekspansiyonuna bağlı olarak ağrı gerçekleştiği düşünülmektedir (66). Koagülasyon nekrozu ise pulpanın, restorasyon sırasında ya da travma ile hasara uğraması nedeniyle kan akımının aniden azalması veya durması sonucu gerçekleşebilmektedir. Ortamda mikroorganizma varlığından bağımsız olarak iltahabi cevap oluşmaktadır (71, 73). Nekroz durumunda tedavi seçeneği kök kanal tedavisi veya dişin çekimidir (66).

2.3.4. Dejeneratif değişimler

Pulpada zararlı uyaranlara karşı genellikle enflamatuvar bir cevap oluşurken, bazı durumlarda pulpa atrofisi, pulpa kanal kalsifikasyonu, pulpa hiperplazisi veya internal rezorbsiyon gibi dejeneratif yanıtlar da gerçekleşebilmektedir.

Pulpa atrofisi yaşla birlikte gerçekleşen normal fizyolojik bir süreçtir ve asemptomatik seyreder. Pulpa vitalite testlerine cevap normal sınırlar içinde ya da geç yanıt şeklindedir. Ayrıca dişin yıllar boyunca maruz kaldığı iritanların yoğunluğuna göre değişen miktarda fibroz da gözlemlenmektedir. Belirgin bir klinik ve radyografik bulgu olmamasına rağmen pulpa odasında daralma söz konusu olabilmektedir ve bu durum tedavi gerektirmez (69, 70).

Pulpa kanal kalsifikasyonunda, klinik olarak bir semptom görülmeyebileceği gibi, enfekte pulpa varlığında semptom görülebilir. Termal pulpa testlerine cevap alınamazken, elektirikli pulpa testinde normal ya da geç cevap söz konusudur. Radyografide pulpa odasında bir belirti yokken kök kanllarında daralma gözlenmektedir. Pulpa kanalı kalsifikasyonu radyografik olarak kısmi veya tam görünebilir ancak kalsifikasyonun tam olarak derecesini klinik veya radyografik muayene ile değerlendirmek mümkün değildir (69, 70).

Pulpa hiperplazisi (pulpa polibi), genç pulpa dokusunun, koronal bölgesindeki enflamasyona bağlı olarak okluzal yönde prolifere olmasıdır. (69). Genç pulpa dokusu, sahip olduğu yoğun vaskülarizasyon nedeniyle ekpozun gerçekleştiği alana doğru prolifere olarak pulpa polibini oluşturmaktadır (66, 69). Histolojik olarak pulpa polibi, yüzeyini ağız içi epitelinden kaynaklı hücrelerin kapladığı enflame bağ dokusu özelliğindedir. Genellikle asemptomatiktir (70). Elektrikli pulpa testleri, palpasyon ve perküsyona normal sınırlar içinde sağlıklı pulpa gibi yanıt vermektedir (66, 69, 70). Amputasyon, kök kanal tedavisi ya da çekim tedavi seçenekleri arasında değerlendirilmektedir (64).

İnternal rezorbsiyon genellikle klinik olarak asemptomatik seyretmektedir. Süt dişi kök kanallarında, özellikle kökler arası bölgeye yakın alanlarda görülmektedir. Bazı durumlarda rezorbsiyon süreci ilerlemeden devam ederken bazen de geri dönüşümlüdür (64, 70). Lezyonun ilk dönemlerinde radyografik olarak tespit edilememektedir. Radyografik olarak tespit edildiğinde süt dişlerinin ince köklere sahip olması nedeniyle kök perforasyonunun gerçekleşmiş olabileceği dikkate alınmalıdır. Kök perforasyonları durumunda rezorbsiyon alanı diş sınırlarındaysa takip, kemiğe ulaştıysa dişin çekimi gerekmektedir (64, 69, 70).

2.4. Periapikal Hastalıklar

Pulpal enflamasyonun periapikal dokulara yayılması sonucu apikal periodontitis oluşmaktadır (66, 70). İrrversible enflamasyonun apikalden periapikal dokulara ilerlemesi, nekrotik pulpadaki toksinlerin periapikal dokulara ulaşması, kök kanal tedavisi sırasında taşkın enstrümantasyon yapılması, kanal içinde kullanılan

kimyasalların (irigasyon, dezenfeksiyon ajanları) ya da kanal dolgu materyallerinin apikalden taşması, yüksek okluzal seviyeye sahip restorasyonlar gibi irritan faktörler sonucu ilk olarak akut apikal periodontitis meydana gelebilmektedir (66, 72). Klinik tablo orta veya şiddetli, spontan ağrı ile karakterize olup, ısırma sırasında ve perküsyonda ağrı artmaktadır. Pulpanın reversible veya irreversible enflamasyonu ya da nekroz olması mümkündür (70). Radyografide periodontal ligamentte genişleme ve radyolüsent bir lezyon görülebileceği gibi radyografik bulgu görülmeyebilir. Bu tablo pulpanın akut ve yeni bir enfeksiyonundan kaynaklı olabildiği gibi kronik periodontitisin kapanması ile de ortaya çıkabilir (72). Kronik apikal periodontitis asemptomatiktir ve akut apikal periodontisin kronikleşmesi sonucu ya da pulpa nekrozunun ardından oluşabilmektedir. Palpasyon ve perküsyona hafif yanıt görülebilirken; radyografik olarak apikal bölgede lamina durada bozulma, periapikal ve interradiküler dokularda yıkım gözlenebilmektedir (66).

Akut apikal apse, periapikal dokularda yıkıma neden olan ve nekrotik pulpadan kaynaklı bakteriyal ya da bakteriyal olmayan irritanlara karşı gerçekleşen şiddetli enflamatuvar cevaptır (66, 72). Hızlı bir şekilde ilerleyerek spontan ağrıya sebep olmaktadır, orta veya şiddetli derecedeki şişlikle karakterizedir (74). Diş perküsyon ve palpasyona ağrılı yanıt vermektedir (64). Radyografik olarak belirti göstermeyebilir, sadece periodontal ligamentte genişleme görülebilir ya da belirgin bir lezyon varlığı gözlemlenebilir (66). Kronik periapikal apse ise pulpa kaynaklı ve uzun süreli bir enflamasyonun mukozaya (sinüs yolu-fistül) ya da cilt yüzeyine drenajı sonucu oluşan apsedir (64, 66).

2.5. Süt Dişi Pulpa Hastalıklarında Teşhis

Pulpanın histolojik durumunun klinik olarak belirlenebilmesi güçtür (75). Pulpal sağlığın klinik ve radyografik olarak detaylı bir şekilde değerlendirilerek doğru tedavi yönteminin seçilmesi dişin uzun vadedeki prognozu açısından büyük önem taşımaktadır (3). Doğru tedavi kararı için sorgulanan tıbbi geçmiş, ağrı varlığı ve özellikleri, klinik ve radyografik değerlendirmeler elzemdir (7, 76). Bunun için;

- Kapsamlı bir medikal hikâye (tıbbi ve dental) alınmalıdır,

- Geçmiş ve yakın zamanda uygulanan dişe ait tedavi hikâyesi, var olan semptomlar ve temel şikâyeti sorgulanmalıdır,
- Hasta ya da ebeveyninden yakınmanın lokasyonu, yoğunluğu, süresi, spontan/provoke olup olmadığı sorgulanarak var olan tüm belirti ve asıl şikâyet konusunda detaylı bilgi alınmalıdır,
- Ağız içi sert ve yumuşak dokular kadar ağız dışı dokular da detaylı bir şekilde muayene edilmelidir,
- İmkân dâhilinde periapikal ve periradiküler değişimlerin varlığını belirlemek için radyografiler alınmalıdır,
- Pulpal durumun belirlenmesi için palpasyon, perküsyon ve mobilite testleri ile birlikte termal ve elektrikli pulpa testleri uygulanmalıdır (7).

Çocukların kaygı seviyelerinin yüksek ve yaşlarının küçük olması nedeniyle semptomlar konusunda yanıltıcı bilgiler verebileceği dikkate alınarak elektrikli pulpal ve termal testlerin her zaman çok güvenilir olmayabileceği göz önünde bulundurulmalı; dental hikayeleri kendi ağızlarından dinlendikten sonra, ebeveynlerinden de ayrıntılı dental anemnez alınmalıdır (64).

2.5.1. Ağrı hikayesi ve özellikleri

Ağrı karakterinin belirlenmesi, doğru teşhis için ayrı bir önem taşımaktadır. Provoke ağrı genellikle termal, kimyasal ya da mekanik bir uyarana karşı ortaya çıkmaktadır ve uyaran etkisi ortadan kalktığında ağrı azalmakta veya yok olmaktadır (76, 77). Bu tip, bir uyarana karşı ortaya çıkan ağrı derin dentin çürüğüne bağlı hafif ve geri dönüşümlü pulpa enflamasyonunun göstergesi olmakla birlikte, bazen de interproksimal alanda gıda sıkışması, var olan bir restorasyonun başarısızlığı, süt dişi eksfoliyasyonu ya da daimî diş sürmesi kaynaklı da gerçekleşebilmektedir (76). Uyaranın kaldırılmasından sonra ve ağrı kesicilerle kısa sürede yok olan irreversible pulpitis belirtileri göstermeyen dişlerde reversible pulpitis teşhisi konularak vital pulpa tedavileri uygulanmalıdır (7, 62, 76).

Spontan ağrı ise uyarana maruz kalmadan özellikle gece saatlerinde zonklama şeklinde kendisini gösteren ağrı tipidir ve pulpanın yaygın enflamasyonunun

göstergesidir (75, 77). Uyarandan bağımsız kendiliğinden oluşan ağrı, gingitivitis veya periodontitis kaynaklı olmayan yumuşak doku enflamasyonu, travma ya da fizyolojik kök rezorbsiyonu kaynaklı olmayan aşırı mobilite, furkasyon ya da apikal bölgede var olan radyolüsensi, radyolojik olarak internal/eksternal rezorbsiyon varlığı irreversible pulpitis veya nekroz tanısını gerektirir ve bu dişlere vital olmayan pulpa tedavileri uygulamalıdır (76, 78).

Derin dentin çürüklü süt dişlerinde; çürük pulpaya ulaşmadan pulpada geri dönüşümsüz patolojik değişikliklerin başlayabildiği, pulpitis, gangren veya nekroz oluşumunun gerçekleşebildiği bildirilmektedir (76, 77, 79). Çocuklarda uzun süredir var olan, erken çocukluk çağı çürükleri (EÇÇ) gibi durumlarda, çeşitli pulpa dejenerasyonları, pulpal nekroz ve hatta fistül varlığında bile ağrının olmaması mümkündür (76). Bu nedenlerle çocuk hastalarda derin dentin çürükleri ve fistül varlığına rağmen ağrı semptomun görülmemesi tanıda karışıklığa sebep olabilmektedir (64). Dişin pulpal durumunun doğru bir şekilde belirlenmesinde dikkatli ve detaylı bir klinik muayene yapılması gerekmektedir.

2.5.2. Klinik Muayene

Detaylı bir ağız içi ve ağız dışı muayene, pulpal testler ve radyografik tetkikler doğru teşhisin konulmasında büyük önem taşımaktadır (76). Dişte renklenme, çürüğün yayılımı, ilgili dişin vestibül yüzeyinde kızarıklık ve şişlik ya da fistül yolu pulpal patoloji hakkında bilgi vermektedir (64, 76). Ayrıca bütünlüğü bozulmuş ya da kayıp restorasyonlar ve sekonder çürükler de değerlendirme sırasında dikkate alınmalıdır (64, 80).

Palpasyon, dişin mobilite seviyesi ve perküsyona hassasiyeti teşhis konulmasında yardımcı kriterlerdir (76). Dişetinin palpasyonu sırasında hissedilen fluktuasyon akut apikal apse varlığının tespitini sağlayabildiği gibi kronik apikal apseye bağlı kemik kaybı da palpasyon ile tespit edilebilmektedir (76). Farklı derecelerde pulpal enflamasyona sahip dişler az veya çok mobiliteye sahipken, sağlıklı pulpaya sahip süt dişleri fizyolojik kök rezorbsiyonu nedeniyle de mobilite gösterebilmektedir (64, 81). Eğer muayene edilen süt dişi aynı çenenin diğer

tarafındaki simetriği ile karşılaştırıldığında belirgin bir mobilite farkı gözleniyorsa diğer teşhis bulguları da göz önüne alınarak pulpal enflamasyon ya da nekroz ayırıcı tanısı ile değerlendirilmelidir (76). Perküsyon hassasiyeti, yeni travmaya uğramış dişler dışında, pulpal enflamasyonun ilerlemesiyle periodontal ligamenti de içeren bir patolojik durumun (akut apikal periodontitis) göstergesi olarak gerçekleşebilmektedir (4, 64, 81). Perküsyonun özellikle çocuk hastalarda hasta uyumunu bozmamak için el aletleri ile değil, parmak ucu ile yapılmasına dikkat edilmelidir (75, 76).

2.5.3. Pulpal Vitalite Testleri

Standart elektrikli ve termal pulpa testleri, süt dişleri ve apikal gelişimini tamamlamamış genç daimî dişlerde pulpanın vital doku cevabı ile ilgili bilgi vermelerine rağmen pulpal enflamasyon söz konusu olduğunda yetersiz kalabilmektedirler (7, 76). Pulpal enflamasyon söz konusu olduğunda diş eti veya periodontal ligamentin uyarılması sonucu yanlış pozitif cevaplar alınabilmektedir. Çocuk hastalarda kaygı ve korku gibi nedenlerden dolayı termal testlere ve elektrikli pulpa testlerine güvenilir olmayan yanlış cevaplar alınması söz konusu olabilmektedir (75). Öte yandan, endişeli olan çocuklarda bu testlerin çocuğun hekime olan güveninin azalmasına ve kooperasyonunun bozulmasına neden olabileceği göz önünde bulundurulmalıdır (76). Süt dişlerinde elektrikli pulpa testlerinin güvenilirliğinin düşük olduğu, lazer doppler flowmetrenin daha doğru sonuçlar verebileceği bildirilmektedir (75). Lazer doppler flowmetrenin pulpanın vitalitesini değerlendirmekte etkili olduğu bilinmesine rağmen, yüksek maliyeti, klinik kullanım zorlukları, ölçümlerinin kurondaki kan pigmentasyonlarından ve büyük restorasyonlardan etkilenmesi dezavantajları arasında sayılabilir (4, 64). Tüm bu nedenlerle pulpal sağlığın değerlendirilmesi için yapılan klinik muayene, kaliteli ve doğru radyografilerle desteklenmelidir (76).

2.5.4. Radyografik muayene

Süt azı dişlerindeki pulpal patolojilerin en sık rastlanan göstergesi olan radyolüsensiler genellikle dişlerin apikali yerine, yan kanalların pulpal tabanda bulunması nedeniyle furkasyon bölgesinde yer almaktadır. Bu nedenle süt dişlerinde,

özellikle de üst çenede sürmekte olan premolarların süt dişi furkasyon bölgesini gizlemesini engellemek amacıyla radyografik değerlendirme için periapikal radyografilere kıyasla bite-wing radyografiler tercih edilmelidir.(75, 76). Radyografilerde furkasyon bölgesi değerlendirilirken, lamina dura devamlılığının da simetrik ve bitişik dişlerle karşılaştırılarak değerlendirilmesi gerektiği unutulmamalıdır (62, 64, 76). Radyografiler yardımıyla yapılabilen değerlendirmeler şöyle sıralanabilir;

- Derin dentin çürükleri ve pulpa ile ilişkileri,
- Pulpa boynuzuna yakın yerleşimdeki derin restorasyonlar,
- Başarılı ya da başarısız durumdaki indirekt pulpa tedavisi, direkt pulpa kuafajı, amputasyon veya kanal tedavileri,
- Pulpadaki kalsifik bariyer formasyonları, kalsifik metamorfozlar, pulpa taşları ve benzeri pulpal değişimler,
- Kökü etkileyen internal veya eksternal patolojik kök rezorbsiyonları (İnternal kök rezorbsiyonu vital bir pulpanın belirteci iken, eksternal kök rezorbsiyonu devital bir pulpaya ait enflamatuar yanıtın göstergesidir)
- Periapikal ve interradiküler alanda görülen radyolusensiler,
- Genç daimî dişlerin kök formasyonunun derecesi (64, 76).

Çürüğün sebep olduğu hafif ve kronik iritasyon, pulpada tersiyer dentin oluşumunu tetiklemektedir bu da radyografide pulpa boynuzunun geri çekilmesi şeklinde görülmektedir. Çürük akut ve hızlı şekilde pulpaya ilerlediğinde, çürükle perfore olan alandan uzak bölgelerde görülebilen kalsifik yığınlar, kök kanallarına uzanan ileri derecedeki pulpal dejenerasyonun göstergesi olarak kabul edilmektedir (80). Bu durumun radyografide gözlendiği süt dişlerine kanal tedavisi veya çekim endikasyonu konulabilir. Süt dişlerinde radyografide görülen internal rezorbsiyon ileri derecedeki pulpa enflamasyonu ile ilgilidir (75). Bu durumun radyografide gözlendiği süt dişlerine kanal tedavisi veya çekim endikasyonu konulabilir. Süt dişlerinde kök kanal duvarları ince olduğu için radyografide tespit edilen internal rezorbsiyonunun kökü perfore edebilme olasılığı nedeniyle (80) dişin çekilmesi gerektiğini söyleyen araştırmacıların yanında (75, 82); internal kök rezorpsiyonunun

sınırlı ve stabil olduğu, destekleyici kemik kaybı veya enflamasyon belirtilerine neden olabilecek bir perforasyona neden olmadığı sürece bu dişlerin periyodik olarak izlenmesi gerektiğini bildiren araştırmacılar da literatürde yer almaktadır (7, 83, 84). Patolojik kemik ve kök rezorbsiyonları periapikal dokulara yayılan ileri derecedeki pulpa patolojisi kaynaklı olup çekim endikasyonunu gerektirmektedir (80).

2.5.5. Operatif tanı

Pulpanın durumunun teşhisinde radyografik olarak bulgu göstermeyen dişlerde, travma veya işlem sırasında pulpanın perfore olduğu durumlarda pulpa dokusunun doğrudan değerlendirilmesi ile kesin tanının sağlanabileceği ve buna göre tedavi kararının verilmesi gerektiği ifade edilmektedir (76). Perforasyonun gerçekleşme şekli (travma, mekanik, çürükle), perforasyon alanının boyutu, pulpanın görünümü, pulpal kanamanın renk ve miktarının değerlendirilmesi pulpanın enflamasyon derecesi hakkında önemli bilgi vermekte ve bu duruma göre tedavi planlaması netleşmektedir (76, 85). Buna göre; pulpa amputasyonu sonrası oluşan normal derecedeki kanama, nemli bir pamuk peletin hafif basınç ile uygulanması sonucu 5 dakika içinde duruyorsa vital pulpa kararı kesinleşir (7, 62, 74). Vital pulpa tedavilerinde ekspoze olan pulpada kanama kontrolü sağlanmasının ve pulpa üzerine uygulanacak örtüleme materyali ile pulpa dokusu arasında kan pıhtısı oluşumunun önlenmesinin tedavinin başarısında büyük etkiye sahiptir (86). Kan pıhtısının varlığında materyalin nemli zemin üzerine yerleşitirilmesinin zorlaşacağı ve tedavi sonrası enfeksiyon riskinin artacağı ifade edilmektedir (87). Bununla beraber, açığa çıkan ya da ampute edilen pulpada durdurulamayan ve koyu kırmızı/mor renkteki kanama veya pürülan eksuda varlığı, kök pulpasına ulaşmış yaygın enflamasyon, irreversible pulpitis veya nekroz göstergesidir; bu durumda kanal tedavisi ya da çekim gibi radikal bir tedavi düşünülmelidir (62, 64, 74, 76).

2.6. Süt Dişi Pulpa Hastalıklarında Tedavi

Pulpa tedavisinin en önemli ve en zor kısmı, en uygun tedavi yönteminin uygulanması için pulpanın mevcut sağlık durumunun ve mevcut olan enflamasyon derecesinin belirlenmesidir (76). Çünkü pulpa tedavilerinde endikasyonun hedefi ve çeşidi pulpanın var olan sağlık durumuna bağlı olarak değişmektedir (7). Süt dişlerinde devital pulpa tedavileri (radikal tedaviler; kanal tedavisi, lezyon sterilizasyonu ve doku tamiri) ve vital pulpa tedavileri (konservatif tedaviler; pulpanın vitalitesinin devamını amaçlayan koruyucu liner, indirekt pulpa tedavisi, direkt pulpa kuafajı, amputasyon) olmak üzere iki kategoride tedaviler uygulanmaktadır (7, 76). Süt dişi amputasyonu, koronal pulpanın çıkarılmasına rağmen kök pulpasının vitalite devamlılığı amaçlandığı için konservatif tedaviler sınıfındadır. Bu tedavi yöntemleri ile enfeksiyonun iyileşmediği ve kemik desteğinin sağlanamadığı durumlarda dişin çekimi gerekmektedir (76).

2.6.1. Devital pulpa tedavileri

2.6.1.1. Kök kanal tedavisi

Derin dentin çürüğü ya da travmaya bağlı olarak ortaya çıkan irreversible pulpitis veya nekrozun teşhis edildiği süt dişlerinin pulpalarına uygulanan bir tedavidir. Kök kanallarının el aletleri veya döner aletler ile temizlenip şekillendirilerek (88) irrige edildiği ve kurutulduktan sonra çinko oksit öjenol (89), iyodoform bazlı pat (62) veya iyodoform ve kalsiyum hidroksit karışımı gibi rezorbe olabilen bir kanal dolgu patı ile doldurulduğu prosedür olarak tanımlanabilir (7). Kök kanalına uygulanan bu prosedürlerin ardından mikrosızıntının önlenebileceği uygun bir restorasyonun uygulanması gerekmektedir. Kanal tedavisi uygulanabilmesi için fizyolojik veya patolojik kök rezorbsiyonun minimal ya da hiç gerçekleşmemiş olması gerekmektedir (7). Restore edilemeyecek kadar fazla madde kaybının gerçekleştiği, pulpa tabanının perfore olduğu, şiddetli kemik kaybı ve mobilite görülen, yaygın internal ve/veya eksternal kök rezorbsiyonunun radyografik olarak gözlendiği, dentigeröz veya foliküler kistin teşhis edildiği veya medikal olarak tedavi

yapmanın uygun olmadığı durumlarda süt dişlerine kök kanal tedavisinin uygulanması kontrendikedir (62).

2.6.1.2. Lezyon sterilizasyonu ve doku tamiri (Lesion sterilization and tissue repair-LSTR)

Nekrotik süt dişlerinde kanal tedavisinin uygulanması mümkün olmayan durumlarda enstrümantasyon yapılmadan ya da minimal enstrümantasyon uygulanarak, antibiyotik patının pulpa odasına yerleştirilmesi ile kök kanallarının dezenfeksiyonunu amaçlayan bir tedavi prosedürüdür (90-92). Süt dişine ait pulpa odasındaki nekrotik artıklar temizlendikten sonra kanal girişleri yaklaşık olarak 1 mm genişletilip 2 mm derinleştirilerek üçlü antibiyotik patının yerleştirilmesi için alan sağlanır (7, 93). Pulpa odasının duvarlarından smear tabakasının uzaklaştırılması için dentin yüzeyine fosforik asit uygulanır ve irigasyon sonrası yüzeyi kurutulur. Ardından klindamisin, metranidazol ve siprofloksasin tozları ile glikol ve makrogol karışımından oluşan antibiyotik patı pulpa tabanı ve kanal girişlerine yerleştirilir (7, 94). Antibiyotik patın üzerine cam iyonomer siman uygulandıktan sonra kavitenin restorasyonu sızdırmazlığı sağlayacak paslanmaz çelik kuron gibi materyal ile tamamlanmaktadır (7, 94). İlk zamanlarda üçlü antibiyotik patında bir tetrasiklin türevi olan minosiklin kullanılmıştır (95-97), fakat dişte neden olduğu renklenme sebebiyle minosiklin yerine artık klindamisin kullanımı tavsiye edilmektedir (7, 98, 99).

2.6.2. Vital Pulpa Tedavileri

Vital pulpa tedavileri; dentin ve pulpanın çürük, kavite preparasyonu veya travma nedeniyle etkilendiği, pulpal hasarın geri dönüşümlü (reversible) olduğu durumlarda, pulpa vitalitesi ve fonksiyonunun devamlılığını sağlamak amacıyla uygulanan terapotik yaklaşımlardır (4, 7). Dentin-pulpa kompleksinde oluşan hasarın şiddeti ve şekline göre pulpa-dentin sınırında üç farklı fizyopatolojik mekanizma gerçekleşmektedir (4).

- Kavitasyonsuz mine çürüğü/yavaş ilerleyen dentin çürüğü varlığında oluşan hafif derecedeki hasar durumunda; odontoblastlar hasar bölgesinde tersiyer (reaksiyoner) dentin oluşumunu uyarır. Reaksiyoner dentin, primer ve sekonder dentine benzerlik gösterir ve pulpayı dış faktörlere karşı koruyucu bir rol üstlenir (4).

- Hızlı ilerleyen çürük lezyonlarının veya kavite preparasyonlarının neden olduğu, pulpa açılımı gerçekleşmeyen, ileri derecedeki doku hasarının söz konusu olduğu durumlarda; etkilenmiş dentine yakın olan odontoblastlar zarar gördüğü için (100), öncelikle pulpadaki farklılaşmamış mezenkimal kök hücreler odontoblast benzeri hücrelere farklılaşarak tersiyer dentin oluşumunu (reparatif dentinogenezis) uyarırlar (4).

- Vital olan pulpanın perforasyonu durumda pulpa üzerine uygulanan örtüleme ile iyileşme mekanizması gerçekleşmektedir (4). Çürük nedeniyle pulpa açılımının gerçekleştiği durumlarda, bakteriyal enfeksiyon nedeni ile pulpanın savunma mekanizması etkilendiği için iyileşme potansiyeli daha düşüktür (101). İyileşme sürecinde farklılaşmamış mezenkimal kök hücrelerin proliferasyonu, migrasyonu ve farklılaşması ile pulpa-dentin sınırında dentin yapımında rol oynayan yeni odontoblast benzeri hücrelerin oluşumu sağlanır (4).

Pulpa-dentin kompleksinin korunması için, pulpa açılımının gerçekleşmediği durumda koruyucu liner, indirekt pulpa tedavisi (tek aşamalı indirekt pulpa tedavisi, iki aşamalı indirekt pulpa tedavisi-stepwise) ve pulpa açılımının gerçekleştiği durumda da direkt pulpa kuafajı veya vital pulpa amputasyonu uygulanmaktadır (4, 49, 102)

2.6.2.1. Koruyucu liner

Dentin dokusu, ağız ortamı ve pulpa arasında karşılıklı olarak geçişe izin veren bir yapıdadır. Bu yapısı nedeniyle dentin yüzeyine uygulanan dental materyallerdeki kimyasalların pulpaya invazyonu sonucu hafif derecede ve geçici bir

enflamasyonun gerçekleştiği, bakteri ve toksinlerinin pulpa invazyonu sonucunda ise daha ileri derecelerde bir enflamasyonun oluştuğu bildirilmektedir (76, 103, 104). Ayrıca marjinal sızıntı restorasyonların altında pulpal dejeneresyona neden olmaktadır. Derin kavitelerde pulpayı örten dentin tabakası ince, dentin tübülleri geniş ve birbirine yakın halde olduğundan geçirgenlik daha fazladır. Bu yüzden dentin yüzeyine örtüleme yapabilen bir materyal uygulanması pulpal sağlığın devamı için önemlidir (103). Bu doğrultuda, derin kavite preperasyonlarında açıkta olan dentin tübüllerinin tıkanarak restoratif materyal ya da siman ile pulpa arasında kalan dentin yüzeyine ince bir tabaka şeklinde MTA, trikalsiyumsilikat siman, kalsiyum hidroksit ve benzeri biyouyumlu bir materyal uygulanması gerekmektedir (105-107) Sağlıklı pulpaya sahip dişlerin restorasyonu sırasında çürük tamamen temizlendikten sonra kavite tabanındaki derin dentin yüzeyinin koruyucu bir materyal ile örtülerek bakteriyal mikrosızıntının önlenebileceği, pulpanın hasar görme riskinin azaltılabileceği, böylelikle pulpal vitalitenin devamlılığını sağlamanın ve pulpal iyileşmeyi uyarmanın yanında post-operatif hassasiyet ve ağrının da engellenebileceği bildirilmektedir (103, 108).

2.6.2.2. İndirekt Pulpa Tedavisi

İndirekt pulpa tedavisi, pulpa dejenerasyonuna ait herhangi bir semptom göstermeyen derin dentin çürüğüne sahip süt dişlerinde, pulpaya komşu etkilenmiş dentin dokusunun bırakılıp, yüzeye cam iyonomer, kalsiyum hidroksit, trikalsiyum silikat veya benzer içerikli biyouyumlu ve radyoopak bir materyal uygulanması ardından sızdırmaz bir restorasyonun gerçekleştirilmesi işlemidir (3, 7, 62). İndirekt pulpa tedavisinde amaç, pulpada iyileşme mekanizmasının uyarılarak tersiyer dentin oluşumunun indüklenmesidir. Tersiyer dentin oluşumu ile etkilenmiş dentin ve pulpa arasındaki mesafenin arttırılarak pulpanın açılım riskinin azaltılması; intratübüler ve peritübüler dentin (sklerotik dentin) birikimi ile dentin geçirgenliği azaltması ve biyolojik sızdırmazlığın sağlanması böylece pulpa vitalitesinin devamlılığı mümkün olmaktadır (7, 76, 86). İndirekt pulpa tedavisinde dentin yüzeyine uygulanan materyallerden olan hem MTA hem de kalsiyum hidroksitin çözünmesi sonrasında ortama kalsiyum ve hidroksil iyonu salımı gerçekleşmektedir ve ortam pH’ı 7’nin

üzerine çıkmaktadır. Dentin, yüksek pH'lı bir materyal ile etkileşime girdiğinde yapısından biyoaktif moleküllerin salımı gerçekleşmekte ve böylece tersiyer dentin yapımı uyarılmaktadır (76, 109-111).

Derin diş çürüklerinin tedavisinde geleneksel olarak çürükten etkilenmiş tüm dentin yüzeyinin kaldırılması (selektif olmayan) söz konusuyken; minimal invaziv tedavi yaklaşımı, pulpal açılımın önlenmesi için çürükten etkilenmiş dentin yüzeyinin parsiyel olarak (selektif) kaldırılmasını savunmaktadır (86, 112). İndirekt pulpa tedavisinde selektif çürük temizleme yaklaşımı, tek aşamalı veya iki aşamalı olarak (stepwise ekskavasyon) uygulanmaktadır (86). Tek aşamalı selektif çürük temizleme yaklaşımında, aynı seansta pulpaya yakın olan etkilenmiş dentinin mümkün olduğu kadar temizlenmesi ve bırakılan reziduel çürüğün üzerine örtüleme materyali tatbik edildikten sonra sızdırmaz ve kalıcı bir restorasyonun uygulanması söz konusudur (86, 113). Tek aşamalı selektif çürük temizleme yöntemi, hasta ve hekime zaman kazandırma avantajına sahip olsa da reziduel çürüğün bırakılması sonucu, dentinde büzülme gerçekleşebileceği ve restorasyonun etkilenmesi sonucu pulpal komplikasyonların gerçekleşebileceği bildirilmektedir (86). İki aşamalı selektif çürük temizleme yaklaşımında ise tedavinin ilk seansında, çevre kavite duvarlarındaki çürüğün tamamen temizlenmesinin ardından, pulpal duvardaki enfekte ve nekrotik olan dentin dokusu kaldırılarak bırakılan çürüğün üzerine sızdırmaz özellikte geçici bir restorasyon uygulanmaktadır (112, 114). 6-9 aylık bir dönem sonrasında diş tekrar açılarak bırakılan kurumuş, mikroorganizma sayısı azalmış, altında reperatif dentin oluşumu gerçekleşmiş olan çürük dokusu temizlenir ve diş daimî olarak restore edilir (102). Bu tedavi ile amaçlanan, çürük gelişimini kontrol altına almak, dentin sklerozisi ve tersiyer dentin oluşumu için pulpa-dentin kompleksini uyararak pulpal açılımı önlemektir (100, 114). Öte yandan iki aşamalı indirekt pulpa tedavisinde, reaksiyoner dentin oluşumunun gözlemlenmesi ve bırakılan çürüğün tamamen temizlenmesi amacıyla dişin tekrar açılması, pulpa perforasyonu ve pulpal hasar oluşturma risklerini taşımaktadır (76, 114, 115) Mevcut literatür, bırakılan çürük dokunun tamamen temizlenmesi amacıyla dişin tekrar açılması gerektiğini kanıtlayan kesin bir kanıt sunmamaktadır (7, 112, 116). Daimî dişlerde uygulanan tek aşamalı ve iki aşamalı indirekt pulpa tedavilerinin 5 yıllık

takibi sonucunda araştırmacılar, tek aşamalı tedavinin daha yüksek başarı oranı gösterdiği sonucuna varmışlardır (114). Ayrıca iki aşamalı indirekt pulpa tedavilerinde, yetersiz bir geçici restorasyon kullanıldığında sızdırmazlığın sağlanamaması ile pulpal veya apikal enflamasyon gelişme riski (86, 113), ikinci seans nedeniyle maliyetin artması, hastanın ikinci seansa devam etmemesi riski gibi dezavantajların varlığı göz önünde bulundurulması gereken unsurlardır (114).

İndirekt pulpa tedavisinde uzun dönem başarı için hasta öyküsünün iyi alınması, klinik ve radyolojik değerlendirme ile pulpal sağlığın değerlendirilmesi ve mikrosızıntıyı önleyecek bir restorasyonun uygulanması büyük önem taşımaktadır (4, 62, 117). Diş ile restoratif materyal arayüzü arasında optimal bir sızdırmazlık sağlanabilmesi için ise dentin-mine birleşimi ve kavitenin yan duvarlarındaki çürüğün tamamen temizlenmesi, dentin tabakasında bırakılan bakterilerin inaktif hale getirilmesi sağlanmalıdır (76). Bakteri kontaminasyonu önlenebildiği sürece dişin prognozu olumlu etkilenecektir (7, 116).

Araştırmacılar, süt dişlerinde indirekt pulpa tedavilerinin başarı oranlarının %90'nın üzerinde olduğunu ve pulpa dejenerasyonu belirtisi olmayan dişlerde uygulanabileceğini bildirilmektedir (76). Derin dentin çürüklü süt dişlerine uygulanan vital pulpa tedavilerinin (indirekt pulpa tedavisi, direkt pulpa kuafajı, amputasyon tedavisi) değerlendirildiği bir sistematik derleme ve meta-analizin 24 aylık takip süresi sonunda indirekt pulpa tedavisinin başarı oranının %94,4 ile diğer yöntemlerden daha yüksek olarak tespit edildiği ve indirekt pulpa tedavisinde uygulanan örtüleme materyali türünün tedavi başarısını etkilemediği bildirilmiştir (2).

2.6.2.3. Direkt Pulpa Kuafajı

Klinik ve radyografik olarak değerlendirildiğinde sağlıklı bir pulpaya sahip olduğu düşünülen süt ve daimî dişlerde, travma ya da kavite preperasyonu sırasında mekanik olarak yaklaşık toplu iğne ucu (pin point-1 milimetre ya da daha küçük) boyutunda pulpa açılımı gerçekleştiğinde, açılmış olan pulpa üzerine dentin formasyonunu uyarmak ve pulpa canlılığının devamını sağlamak amacıyla kalsiyum

hidroksit veya MTA gibi biyouyumlu, biyoaktif, radyoopak ve sızdırmaz bir materyalin uygulanması işlemi ‘direkt pulpa kuafajı’ olarak adlandırılmaktadır (3, 7, 76). Bu işlemin amacı TGF-b ve kemik morfogenetik proteinleri yardımıyla dentinogenezisin uyarılması, reperatif dentin oluşumu ile pulpa vitalitesinin devamlılığının sağlanmasıdır. Süt dişlerinde pulpanın çürükle perfore olduğu durumlarda direkt pulpa kuafajının uygulanması tavsiye edilmezken (3, 118), pulpanın çürüksüz travma sonucu açığa çıkmış olduğu durumlarda uygulanabilir olduğu ifade edilmiştir (7, 79, 119). Küçük boyuttaki mekanik ve travmatik yaralanmalar sonrasındaki pulpa açılımında direkt pulpa kuafajının uygulanabilirliğinin olduğu, fakat bu durumda bile süt dişlerindeki başarının çok yüksek olmadığı bildirilmiştir (7, 64, 76, 119). Başarısızlık durumunda en çok internal rezorbsiyon ve akut dentoalveolar apse formasyonu gözlenmektedir. Araştırmacılar süt dişlerindeki bu başarısızlığın yüksek orandaki, zengin hücresel içerikten kaynaklı olduğunu bildirmektedirler. Bu dişlerde farklılaşmamış mezenkimal kök hücrelerin odontoklastlara dönüşerek internal rezorbsiyona neden olduğu düşünülmektedir (76). 2021 yılında yayınlanan bir derlemede; direkt pulpa kuafajında kullanılan materyallerin kıyaslandığı az sayıda çalışma olduğuna vurgu yapılarak, eldeki veriler dikkate alındığında MTA ve Biodentine® gibi kalsiyum silikat içerikli materyallerin bu tedavilerde tercih edilebilir nitelikte olduğu bildirilmiştir (119). 2020 yılında yayınlanan bir sistematik derlemede araştırmacılar, süt dişlerine uygulanan direkt pulpa tedavisinin %55-100 arasında klinik ve radyografik başarı oranları gösterdiğini ve süt dişlerine direkt pulpa tedavisi uygulanmasını reddedecek bir kanıt olmadığını ifade ederken (120); bazı araştırmacılar, çürükle perfore olan süt dişlerinde direkt pulpa tedavisi yerine amputasyonun daha tercih edilebilir bir tedavi yaklaşımı olduğunu bildirmektedirler (3, 121).

2.6.2.4. Vital Pulpa Amputasyonu

Vital pulpa amputasyonu klinik ve radyolojik olarak sağlıklı pulpa veya reversible pulpitis tanısı konulan derin dentin çürüklü süt dişlerinde, çürüğün temizlenmesi sırasında pulpanın çürükle veya mekanik olarak perforasyonu durumunda ya da travma sonucu pulpa açılımının gerçekleşmesi durumunda uygulanan vital bir pulpa tedavi yöntemidir (7). Pulpa açılımından sonra koronal pulpa dokusunun parsiyel veya tamamen çıkarılarak geriye kalan sağlıklı kök pulpa dokusunun canlılığının korunması amacıyla (79), bakterisit etkili bir uygulama ve biyouyumlu bir dental materyal ile örtüleme yapılması işlemi 'vital pulpa amputasyonu' olarak tanımlanmaktadır (2, 7, 77). Tedavinin hedefi, amputasyon sonrası kalan pulpayı sağlıklı bir şekilde korumak, pulpada doku rejenerasyonu ve iyileşmeyi tetiklemektir (79). Amputasyon tedavisi ile ile enfekte olmuş ve dejenarasyon gerçekleşen koronal pulpanın uzaklaştırılmasının ardından, kalan sağlıklı pulpanın vitalitesinin korunması amaçlanmaktadır (5, 6, 76, 79). Tedavi sonrası beklenen; kalan pulpanın, hassasiyet, ağrı veya şişlik gibi olumsuz klinik belirtiler göstermeden asemptomatik olarak kalması, radyolojik takiplerde patolojik kök rezorbsiyonu göstermeden ve daimî dişe zarar vermeden dental ark devamlılığının korunması, tedavi edilen süt dişinin doğru zamanda eksfoliasyonunun gerçekleşmesidir (7, 76).

Amputasyon tedavileri total koronal pulpa amputasyonu şeklinde uygulanabildiği gibi parsiyel amputasyon şeklinde de uygulanabilir. Parsiyel amputasyon çürükle, kavite preperasyonu sırasında ya da travma sonucu pulpa perforasyonu gerçekleşen alanda sağlıklı pulpa dokusuna ulaşmak için enflame pulpanın kısmi olarak çıkarılması işlemidir (7, 122-124). Tedavi prosedürü, ekspoz alanındaki enflame pulpanın yaklaşık 1-3 mm veya daha derin miktarda çıkarılması, ardından gerçekleşen pulpal kanamanın klorheksidin veya sodyum hipoklorit gibi antibakteriyal bir irigasyonla kontrol edilerek sağlıklı pulpa yüzeyinin kalsiyum hidroksit veya MTA ile örtülenmesi esasına dayanmaktadır (7, 122). Kalsiyum hidroksit uzun dönem başarılı bir materyal olmasının yanında MTA'nın dentin köprüsü oluşumu ve pulpa vitalitesi açısından daha öngörülebilir bir başarıya sahip

olduğu ifade edilmektedir (125). Travmatik yaralanma sonucu aynı prosedürle uygulanan parsiyel amputasyon işlemi ‘Cvek amputasyonu’ olarak adlandırılmaktadır (7). Travma sonucu pulpa ekspozunun gerçekleştiği vital, apeksi açık genç daimî dişlerde uygulanması endikedir (7). Pulpa ekspozunun gerçekleşmesi sonrası dokuz güne kadar bu amputasyonun uygulanabileceği bildirilmektedir (126). Literatür incelendiğinde daimî dişlerde hem çürükle hem de travma sonucu gerçekleşen pulpa perforasyonlarında daha yaygın olarak uygulanan parsiyel amputasyonun, süt dişlerinde daha çok travma kaynaklı komplike kuron kırıklarında konservatif bir tedavi yaklaşımı olarak tercih edildiği görülmektedir (124, 127, 128). Süt dişlerinde MTA ile uygulan parsiyel amputasyon ve formokrezol amputasyonunun başarılarını değerlendiren bir çalışmanın 24 aylık takip süresi sonunda araştırmacılar, MTA ile uygulanan parsiyal amputasyonun klinik, radyografik ve genel başarı oranlarının sırasıyla % 90,9, % 90,5 ve % 81,8; formokrezol amputasyonunun ise %100, %95,2 ve %95,2 olduğu sonucuna varmışlar ve iki yöntemin başarı oranları arasında anlamlı bir farklılığun olmadığını ifade etmişlerdir (129).

Amputasyon tedavisinde tercih edilen yöntemin, tedavinin başarısını etkileyebileceği bildirilmektedir (77, 130). Amputasyon yöntemleri pulpada oluşturdukları etkilere göre (80); devitalize edici (mumifikasyon, koterizasyon), koruyucu (minimal devitalizasyon, indüktif olmayan) ve rejeneratif (onarıcı, indüktif) olarak gruplanmaktadır (3, 8, 13, 131-134). Ranly tarafından 1994’te yapılan bu sınıflamaya göre (133); formokrezol, lazer, elektrocerrahi teknikleri gibi devitalize edici olanlar (131, 135), radiküler pulpanın mumifiye edilip metabolizmasının baskılanması ve otolize uğramadan steril ve fonksiyonsuz şekilde korunmasını amaçlamaktadır (62). Gluteraldehit, ferrik sülfat, sodyum hipoklorit gibi koruyucu amputasyon yöntemleri (131, 135), kalan pulpa dokusunda geri dönüşümlü ve minimal değişiklikler oluşturarak kök pulpasının canlılığının ve histolojik yapısının devamlılığını sağlamaktadır (62). Kalsiyum hidroksit, Portland siman, MTA (131), Biodentine®, Bioaggregate®, kemik morfogenetik protein (135), dondurulmuş kurutulmuş kemik, zenginleştirilmiş kollajen, demineralize dentin ve düşük doz lazer yöntemleri ise rejeneratif özellikte olup var olan hücrelerin sert doku

oluşturan hücrelere farklılaşması ile reparatif dentin yapımını uyarmakta ve geri kalan kök pulpasının vitalitesini ve fonksiyonelliğini korumaktadır (62, 136). Öte yandan pulpadaki etkilerine göre gluteraldehitin devitalize edici ya da koruyucu olduğu; kalsiyum hidroksitin koruyucu ya da rejeneratif olduğu ve lazerin devitalize edici ya da koruyucu olduğu tartışmalı olarak kabul edilmektedir (8, 137).

İdeal bir amputasyon yönteminin, biyouyumlu, bakterisit etkili, kök pulpasında iyileşmeyi ve dentin-pulpa kompleksinde rejenerasyonu destekleyici ve fizyolojik kök rezorbsiyonunu engellemeyecek özellikle olması gerektiği vurgulanmaktadır (4, 77, 130, 136, 138). Amputasyon yöntemi, rejenerasyonda olduğu gibi kaybedilen hücrelerin yenilenmesini ve sert doku oluşumu için var olan hücrelerin farklılaşmasını uyarmalıdır (136). İdeal bir amputasyon materyali ve yöntemin belirlenmesi yönünde araştımalar devam etmektedir (76). Yapılan araştırmalar, amputasyon tedavisi sonrası pulpa iyileşmesinde en etkili materyalin MTA olduğunu; ayrıca Biodentine®, mine matriks türevleri, lazer ya da Ankaferd Blood Stopper'ın ikinci seçenek olarak tercih edilebileceği ve sodyum hipokloritin de güvenli olarak kullanılabileceğini; formokrezolün ise tedavide etkili olduğu fakat toksik etkisi nedeniyle kullanımında endişe duyulduğunu bildirmişlerdir (11, 139)

2.6.2.4.1. Formokrezol amputasyonu

Formokrezol amputasyonu için kullanılan solüsyon; formokrezol, formaldehit ve krezolden meydana gelmektedir. Formaldehit bileşeni uygulandığı dokuda güçlü bir bakterisit etkiye sahiptir ve enflamatuvar süreçteki birçok enzimi geri dönüşümlü olarak inhibe ettiği için pulpa üzerinde fiksatif etkiye sahiptir (13). Süt dişi amputasyon tedavilerinin değerlendirildiği bir meta-analizde, 9-12 aylık takip süresinde formokrezolün klinik başarı oranının kalsiyum hidroksite göre anlamlı derecede daha yüksek olduğu ifade edilmektedir (131). 84 adet süt molar dişine uygulanan formokrezol ve kalsiyum hidroksit ampütasyonlarının değerlednirildiği başka bir klinik çalışma sonunda formokrezol grubu %100 klinik ve radyografik başarı gösterirken, kalsiyum hidroksit grubunda % 83 oranında başarı elde edildiği ve bu farkın istatistiksel olarak anlamlı olmadığı bildirilmiştir (50). Yüksek klinik başarı oranları göstererek uzun yıllar boyunca tercih edilen (13, 23) ve

altın standart olarak kabul edilen (13, 140) formokrezolün, sitotoksik, potansiyel olarak karsinojenik ve mutajenik etki ve apeksin ötesindeki dokulara nüfuz edebilme riski gibi tehlikeli yan etkileri konusunda yayınlanan çeşitli raporlar nedeniyle amputasyon tedavilerinde tercih edilebilirliği azalmaktadır (23, 135). Araştırmacılar, formokrezolün kullanımı sonrası kanda kanserojen etkileri ile bilinen formaldehit konsantrasyonunun arttığını, bu nedenle formokrezolün mutajenik ve kanserojenik bir ajan olduğu bildirmektedir (13, 131, 135, 141). Bahsi geçen etkilerinden (23, 131, 135, 141, 142) dolayı formokrezole kıyasla daha güvenli ve etkili bir yöntem için araştırmalar devam etmektedir (131, 143).

2.6.2.4.2. Kalsiyum Hidroksit Amputasyonu

Uzun yıllardır diş hekimliğinde vital pulpa tedavilerinde kullanılan kalsiyum hidroksit, fibroblastları, enzim sistemlerini, pulpanın savunma ve onarım mekanizmalarını uyaran yüksek düzeyde alkali pH'a sahip (76, 110, 122) bir materyal olup ortamdaki asidik pH'ı nötralize ederek antibakteriyal etkinlik göstermektedir (122). Uygulandığı dokuda kanama ve sıvı kaybını inhibe eden yüzeyel bir koagülasyon nekrozu oluşturduğu bildirilmektedir (6, 50). Dezavantajları arasında, örtücülüğünün ve adaptasyonunun zayıf olması, zamana bağlı bozulma ve çözünmeye uğraması ve süt dişinde rezorbsiyona neden sayılabilir (122). Ayrıca kalsiyum hidroksit kullanımına bağlı oluşan reperatif dentin köprüsü tünel defektlerinin oluşumu ile karakterizedir. Histolojik olarak hücre kültürlerinde sitotoksik olduğu ve pulpada hücre ölümünü tetikleyici etki gösterdiği bildirilmektedir (122, 144).

Araştırmalara bakıldığında kalsiyum hidroksit, MTA, ferik sülfat, elektrocerrahi ve formokrezol amputasyonlarının başarılarını değerlendiren bir meta-analizde kalsiyum hidrokstin en fazla başarısızlık gözlenen amputasyon materyali olduğunu bildirilmiştir (135). Kalsiyum hidroksitin bu başarısızlığının nedeni olarak, ideal bir dentin köprüsünün gözlenmemesi, materyal ile pulpa dokusu arasındaki kan pıhtısnın varlığı ile tekrarlayan enflamasyona sebep olması gösterilmiştir (135). Ayrıca kalsiyum hidroksit amputasyonlarında en sık gözlenen klinik başarsızlıklar; nekroz, apse, internal ve eksternal kök rezorbsiyonu olarak özetlenmiştir (135).

Başka bir derleme ve meta-analizde ise kalsiyum hidroksitin MTA, formokrezol, ferrik sülfat, sodyum hipoklorit ve lazer amputasyonları arasında en başarısız yöntem olduğu bildirilmekte ve süt dişi amputasyon materyali olarak kullanılması tavsiye edilmemektedir (2). Derin dentin çürüğüne sahip süt dişlerinde çürük ile perfore olan durumlarda uygulanacak amputasyon tedavilerinde kalsiyum hidroksitin kullanılmaması gerektiği bildiren araştırmacılar da bulunmaktadır (3, 74). Vital pulpa tedavilerinde rejeneratif özellikleri ile tercih edilen bir materyal olmasına rağmen, zayıf fiziksel özellikleri ve çürükle perfore olan dişlerdeki başarısızlıkları sebebiyle süt dişi vital amputasyon tedavilerinde kullanımı artık tercih edilmemektedir (122).

2.6.2.4.3. Mineral Trioksit Agregat Amputasyonu

İlk defa 1993'te tanıtılan mineral trioksit agregat (MTA) (145, 146), trikalsiyum silikat, bizmut oksit, tetra kalsiyum, alimunyum-ferrit ve kalsiyum sülfat dehidrat içermektedir (147, 148). Biyouyumlu bir materyal olan MTA, biyoaktif, hidrofilik, radyoopak özelliklere sahip ayrıca yüksek oranda sızdırmazlık ve düşük çözünürlük göstermektedir (146). MTA, biyouyumlu bir materyal olarak piyasaya sürülmesi ile formokrezolün yan etkilerine alternatif olarak süt dişi amputasyon tedavilerinde kullanılmaya başlamıştır (20, 149-153). MTA su ile reaksiyona girdiğinde açığa çıkan hidroksil iyonları ile ortam pH' sını yükselterek temasta olduğu doku yüzeyinde koruyucu bir nekrotik alan oluştururken, kalsiyum iyonları mineralizasyonu uyarmaktadır (110). Araştırmacılar kalsiyum hidroksite göre MTA'nın yerleştirildiği dokuda daha az enflamasyon, hiperemi ve nekroza yol açtığını; ayrıca tübüllerin düzenli olarak izlendiği ve kalın bir dentin köprüsü oluşumunu uyararak altında düzenli bir odontoblastik tabakanın izlenebildiğini görüldüğü bildirmişlerdir (154, 155). Yapılan araştırmalar sonucunda teknik hassasiyet gerektirmesi, dişte renklenmeye sebep olması ve yüksek maliyeti kullanımında kısıtlıklar getirse de MTA'nın amputasyon tedavilerinde öncelikli olarak tercih edilebileceği (131); hatta formokrezolün yerine altın standart olarak kabul görebileceği ifade edilmektedir (146). AAPD'nin 2021 yılında yayınlanan 'Süt Dişleri ve Genç Daimî Dişlerdeki Pulpa Tedavileri' rehberinde 24 ay ve daha fazla ağızda kalması gereken süt dişlerine uygulanacak amputasyon tedavilerinde MTA ve

formokrezol, öncelikli tercih edilmesi gereken yöntemler olarak; ferrik sülfat, lazerler, sodyum hipoklorit, trikalsiyum silikatlar gibi diğer yöntemler koşullu olarak tavsiye edilmiş (7); kalsiyum hidroksitin ise amputasyon tedavilerinde kullanılmaması gerektiği bildirilmiştir (3, 7). Fakat MTA'nın manüplasyon zorluğu, sertleşme süresinin uzunluğu nedeniyle ek bir seansa gereksinim duyulması ve maliyetinin yüksek olması alternatif materyaller üretilmesine neden olmuştur (146).

2.6.2.4.4. Ferrik Sülfat Amputasyonu

Ferrik sülfat [$Fe_2(SO_4)$], ilk olarak 1857'de dermatoloji alanında %20'lik ferrik subsülfat olarak 'Monsel solüsyonu' adıyla kanama durdurma özelliği nedeniyle kullanılmaya başlamıştır (156, 157). Günümüzde diş hekimliğindeki kullanımında ise %20 ve %15,5'lik kimyasal formları tercih edilmektedir. Ferrik sülfat, sahip olduğu asidik pH ve içeriğindeki ferrik ve sülfat iyonları sayesinde kandaki proteinlere bağlanarak bir demir iyon-protein kompleksi oluşturmakta ve bu protein kompleksi membranı zarar görmüş kapiller damarları mekanik olarak örtüleyerek pıhtı oluşturmaksızın hemostaz sağlamaktadır (8, 140, 156, 157). Ferrik sülfat bu mekanizma ile yumuşak dokuda lokal ve geri dönüşümlü bir enflamatuar cevap oluşturmaktadır (156). Ayrıca oluşan bu iyon-protein kompleksi, geri kalan sağlıklı pulpayı irritasyonlara ve mikroorganizmalara karşı koruyan pasif bir bariyer görevi görmektedir (156). Ayrıca, ferrik sülfatın hemostatik ve koagülatif özelliklerinin yanında düşük pH'sı ve sitotoksik nitelikleri, %0,2 lik klorheksidin diglukonat ile benzer bir antibakteriyal özelliğe sahip olmasını sağlamaktadır (157, 158).

Derin dentin çürüklü süt dişlerine amputasyon tedavisi uygulanan klinik çalışma ve meta-analizlerin sonucunda ferrik sülfatın amputasyon materyali olarak yıllardır sıklıkla tercih edilen formokrezol ile benzer klinik ve radyografik başarı oranları gösterdiği tespit edilmiştir (2, 5, 8-10). Peng ve arkadaşları, amputasyon tedavilerinde ferrik sülfat ve formokrezolün değerlendirildiği 11 adet klinik çalışmayı inceledikleri sistematik derleme ve meta-analizlerinde ferrik sülfatın, %78-100 arasında (ortalama %91,6) değişen oranlarda klinik başarı; %42-97 arasında (ortalama %73,5) değişen oranlarda radyografik başarı gösterdiğini bildirmişlerdir

Ayrıca formokrezol ile benzer klinik ve radyografik başarı gösteren ferrik sülfatın amputasyon tedavilerinde kullanımının güvenli ve tavsiye edilebilir nitelikte olduğunu vurgulamışlardır (140). Jayaraman ve arkadaşları, yayınlamış oldukları sistematik derleme ve meta-analizde formokrezol ve ferrik sülfatın amputasyon tedavilerindeki başarılarını değerlendirmişler ve 24 aylık takip süresi sonunda iki materyalin klinik ve radyografik başarı oranları arasında istatistiksel olarak anlamlı bir fark bulunmadığını bildirmişlerdir (159). Amputasyon tedavilerindeki klinik ve radyografik başarısızlıkları değerlendiren bir derlemede araştırmacılar; formokrezol, ferrik sülfat ve mineral trioksit aggregat arasında istatistiksel olarak anlamlı bir fark olmadığı belirtilerek, MTA'nın klinik ve radyografik başarısızlığı azalttığı bildirilmişlerdir (134). Yadav ve arkadaşlarının, ferrik sülfat, elektrocerrahi ve diyot lazeri kullandıkları çalışmalarında 9 aylık takip sonunda elektocerrahi ve diyot lazer grubu %100, ferrik sülfat grubu %86,6 klinik başarı gösterirken; üç grubun radyografik başarısı %80 olarak tespit edilmiş ve en fazla başarısızlık sebebinin internal rezorbsiyon olduğu bildirilmiştir (160). Ferrik sülfat ve Biodentine® amputasyonlarının değerlendirildiği bir çalışmada araştımacılar, iki materyalin de benzer başarı oranları gösterdiğini, fakat 18 aylık sürede ferrik sülfatın en fazla başarısızlık oranı gösterdiğini bu yüzden Biodentine®'in uzun dönemde daha tercih edilebilir bir yöntem olduğunu ifade etmektedirler (137).

2.6.2.4.5. Biodentine® Amputasyonu

Biodentine® materyali, MTA bazlı siman teknolojisi ile geliştirilmiştir. MTA, uzun sertleşme süresi, sertleşme süresi boyunca gösterdiği zayıf mekanik özellikleri ve buna bağlı manüplasyon zorluğu ile maliyetinin yüksek olması gibi dezavantajlara sahiptir (12, 13). Bu dezavantajları berteraf etmek amacıyla üretilen ve 'biyoaktif dentin substratı'olarak piyasaya sürülen tri-kalsiyum silikat (Ca_3SiO_5) esaslı inorganik bir materyal olan ve ağır metaller içermeyen Biodentine® (Septodont, Saint Maure des Fosse´s, France) (136, 161), toz-likit sistemine sahip olup, tozu ana içerik olan trikalsiyum silikat, doldurucu materyal olarak kalsiyum karbonat, radyoopaklık kazandıran zirkonyum oksit, dikalsiyum silikat, kalsiyum oksit ve demir oksit içerirken; likitinde yer alan ve sertleşme süresini azaltan kalsiyum kloritli suda

çözünebilir polimer ihtiva etmektedir (18, 162). Biodentine® dokuda pH'ı yükselterek ortamı alkali getirerek dentinin kollajen bileşeninin bozulmasına neden olmaktadır. Bu durum yüksek konsantrasyonlarda kalsiyum, hidroksil ve karbonat iyonlarının difüzyonunu sağlayan gözeneklerin oluşumuna ve böylelikle mineral birikiminin artmasına yol açmaktadır (163, 164). Biodentine®, pulpa-dentin kompleksinde rejenerasyonu sağlayabilme, vital pulpa hücrelerini uyarabilme, tersiyer dentin oluşumunu tetikleme, başarılı bir örtüleme sağlamanın yanı sıra, geliştirilmiş mekanik özellikleri sayesinde direkt/indirekt pulpa kuafajı, amputasyon, apeksifikasyon ve revaskülarizasyon/revitalizasyon tedavilerinde günden güne daha fazla tercih edilen bir materyaldir (13-21, 136).

Biodentine®, MTA, formokrezol ve ferrik sülfatın süt dişi amputasyonunda kullanıldığı çalışmaları değerlendiren bir sistematik derleme/meta-analizde Biodentine®'in MTA ile karşılaştırıldığında radyografik olarak başarı oranının istatistiksel olarak anlamlı derecede daha düşük olduğu; Biodentine®'in ferrik sülfat ve formokrezol ile benzer klinik ve radyografik başarı gösterdiği bildirilmiştir (13). Süt dişi amputasyon tedavilerinde Biodentine® ve MTA'nın kullanıldığı çalışmalara ait verilerin değerlendirildiği başka bir meta-analizde ise 6., 12. ve 18. aylarda MTA ve Biodentine®'in klinik ve radyografik başarı oranları arasında istatistiksel olarak anlamlı bir fark gözlenmediği belirtilmiş ve Biodentine®'in kısa sertleşme süresi ve uygulama kolaylığı gibi avantajları nedeniyle tercih edilebilir bir amputasyon materyali olduğu sonucuna ulaşılmıştır (20). Nowicka ve arkadaşları, ortodontik olarak çekim endikasyonu konulan 28 adet insan molar dişine Biodentine® ve MTA ile direkt kuafaj tedavisi uygulandıkları ve histolojik olarak inceledikleri çalışmalarında, dentin köprüsü oluşumu ve enflamatuvar pulpal yanıt açısından iki materyal arasında istatistiksel olarak anlamlı bir farklılığın olmadığı sonucuna ulaşmışlardır (15). Biodentine® ve MTA materyalleri ile yapılan bir hayvan çalışmasının histolojik sonuçlarına göre iki materyalde de herhangi bir enflamatuvar infiltrasyon veya pulpa nekrozuna rastlanmadığı fakat Biodetine® uygulanan dişlerde MTA grubuna göre önemli ölçüde daha kalın bir dentin köprüsü oluştuğu bildirilmiştir (165). Biodentine® ve MTA amputasyonlarının değerlendirildiği bir klinik çalışmada 12 aylık takip süresi sonunda Biodentine® grubu %97, MTA grubu

%92 klinik başarı gösterirken; radyografik başarı oranları Biodentine® için % 95, MTA için %97 olarak belirlenmiştir (166). Literatürde yer alan klinik çalışmalar ve meta-analizler bir arada değerlendirildiğinde; MTA ve Biodentine®'in amputasyon materyali olarak klinik ve radyografik açıdan başarılı sonuçlar verdiği ve maliyetlerinin yüksek olması dışında ilk sırada tercih edilebilir oldukları sonucuna ulaşılmaktadır (11, 13, 20, 167, 168).

2.6.2.4.6. Nd:YAG Lazer Amputasyonu

Amputasyon tedavilerinde lazer kullanımı ilk olarak 1985'te Shoji tarafından CO_2 lazer yöntemi kullanılarak gerçekleştirilmiştir (169). Yıllar içerisinde diş hekimliğinde farklı lazer tiplerinin kullanımı klinik pratikte ve literatürde yer bulmuştur (2, 22-24). Farklı tipteki lazerler (Nd:YAG, Er:YAG, CO_2 ve diyot lazerler); kanama kontrolü, antimikrobiyal etkinlik, pulpa hücreleri üzerinde oluşturdukları uyarıcı ve rejeneratif etki gibi nedenlerle geleneksel farmakolojik yöntemlere alternatif olarak başarıyla kullanılmaktadırlar (10, 23, 25, 26, 28, 29).

Lazer ışını, doku ile kontağa gerek duymadan etkinlik gösterebilme özelliği sayesinde pulpa dokusunda mekanik bir hasar oluşturmadan, aseptik şartlarda tedavinin gerçekleştirilmesini sağlamaktadır (10, 25-28). Farklı lazer tipleri arasında Nd:YAG (neodymium-doped yttrium aluminum garnet; Nd:$Y_3Al_5O_{12}$) lazerler; doku kesme, sterilizasyon, koagülasyon ve buharlaştırma özelliklerine sahip olmaları nedeniyle özellikle yumuşak dokuda kullanıma uygundurlar. Nd:YAG lazerler amputasyonda kullanıldıklarında koagülasyon sağlama özellikleriyle sağlıklı pulpa üzerinde ince bir nekrotik tabaka oluşturarak pulpa cevabının dentin köprüsü formasyonu şeklinde olmasını sağlamaktadırlar (25, 30).

Nd:YAG lazer kullanılarak gerçekleştirilen amputasyonların klinik ve radyografik başarılarının bir arada incelendiği klinik bir çalışmanın sonucunda süt dişlerinde %95,38, daimî dişlerde ise %100 oranında başarı tespit edilmiştir (30). Formokrezol ve Nd:YAG lazerin amputasyon tedavisindeki etkinliklerinin karşılaştırıldığı bir başka çalışmada; 12 aylık takip süresi sonunda Nd:YAG grubu (klinik başarı %85,71, radyografik başarı %71,42) ile formokrezol grubu arasında

klinik ve radyografik değerlendirmede istatistiksel olarak anlamlı bir fark olmadığı bildirilerek lazerin formokrezole alternatif bir amputasyon yöntemi olabileceği sonucuna varılmıştır (27). Yine süt dişlerinde formokrezol ve Nd:YAG lazerin karşılaştırıldığı bir başka çalışmada ise Nd:YAG lazer grubu %97 klinik, %94,1 oranında radyografik başarı göstermiştir (26).

2.6.2.4.7. Düşük Doz Lazer (Biyostimülasyon) Amputasyonu

Yumuşak dokuda lazer kullanımıyla ilgili son dönemde göze çarpan bir diğer uygulama düşük doz lazer tedavileridir (31). Tıp ve diş hekimliğinde rejeneratif tedavilerde iyileşmeye katkı sağlayan, hücre proliferasyonu ve doku iyileşmesindeki hücresel faaliyetleri olumlu yönde etkileyen 'düşük doz lazer tedavisi' veya 'biyostimülasyon' olarak tanımlanan uygulamalar ile işlem sonrası ağrı ve ödem azalarak anti-enflamatuar etkinlik gerçekleşmektedir ve hücre proliferasyonunun uyarılması ile doku tamir sürecine katkı sağlanmaktadır (31-34). Düşük doz lazerler, biyostimülasyon amacı ile doku rejenerasyonu tedavilerinde; analjezik ve anti-enflamatuvar etki için laserasyon ve abrazyon gibi yumuşak doku ve konküzyon gibi dental yaralanmalarda; yara iyileşmesi, parastezi, miyalji ve tempromandibular eklem hastalıklarının tedavilerinde kullanılmasının yanında kök kanal dezenfeksiyonunu sağlama ve endodontik cerrahide post operatif ağrıyı azaltma amacıyla diş hekimliğinde kullanım alanı bulmaktadır (28). Biyolojik açıdan bakıldığında düşük dozda lazer kullanımı, düşük enerji yoğunluğu ile hedef dokuda ısı artışı ve ablasyon oluşturmaz ve hücresel seviyede de membran ve organelleri uyararak biyostimülasyon ve biyomodülasyon etkisi gösterir (32). Düşük doz lazer tedavisi enflamatuar süreçte eksüdatif fazı azaltır, epitelizasyonu hızlandırır, vaskülarizasyonu destekler, kollajen sentezini arttırır (25, 33, 34, 170, 171). Düşük doz lazer enerjisi, mitokondriyal solunum zinciri bileşenleri tarafından absorbe edilmekte, metabolik enerjiye çevrilerek protein ve DNA sentezini düzenleyen adenozintrifosfat (ATP) miktarı artmakta böylece artan büyüme faktörü ve sitokinler ile hücre proliferasyonu ve rejenerasyonu sağlanmaktadır (31). Ayrıca bu tedavi endorfin sentezinin artışı ve bradikinin azalmasıyla ağrı eşiğinin değişimine de neden olmaktadır (33, 172). Konu ile ilgili çalışan araştırmacılar, lazer ile sağlanan biyostimülasyonun dental dokularda pulpal enflamasyonu azaltıp diş pulpasının

vitalitesinin koruduğunu, ayrıca fibröz matriks oluşumu ve kollajenik protein artışı ile iyileşmenin hızlandırıldığını, sert doku bariyeri oluşumunun indüklendiğini bildirmişlerdir (23, 25, 26, 31, 32). Tüm bu özellikleri nedeniyle lazer ile uygulanan biyostimülasyonun amputasyon tedavilerinde kullanımının son dönemde popülerlik kazandığı görülmektedir (23, 32, 35, 130, 143).

Fernandes ve arkadaşları, dört farklı amputasyon yönteminin (formokrezol, kalsiyum hidroksit, düşük doz lazer, düşük doz lazer+kalsiyum hidroksit) sonuçlarını değerlendirdikleri klinik çalışmalarının 18 aylık takip süresi sonunda, tüm grupların %100 klinik başarı oranı gösterirken; radyolojik olarak değerlendirildiğinde başarı oranlarının sırasıyla; formokrezol %100, düşük doz lazer+kalsiyum hidroksit %75, düşük doz lazer %73,3 ve kalsiyum hidroksit %66,7 şeklinde olduğunu bildirmişlerdir (35). Marques ve arkadaşları, amputasyon tedavileri sonrası pulpanın histopatolojik durumunu farklı amputasyon yöntemlerini uyguladıkları (Buckley'in formokrezolü (1/5 dilüe formokrezol), kalsiyum hidroksit, düşük doz lazer+çinko oksit öjenol ve düşük doz lazer+kalsiyum hidroksit) 20 adet mandibular süt azı dişi üzerinde değerlendirmişlerdir. Klinik çalışmalarının sonunda eksfoliyasyon zamanı gelen dişlerin çekimlerini yapmış ve histolopatolojik olarak incelemişlerdir. Araştırma bulgularına göre düşük doz lazer+kalsiyum hidroksit grubunun en düşük seviyede pulpal enflamasyon derecesine sahip olduğu, kalsiyum hidroksit grubunda ise sert doku bariyeri, odontoblastik tabaka ve kollajen fiber yoğunluğunun en yüksek seviyede olduğu bulunmuş ve düşük doz lazer ile kalsiyum hidroksitin beraber kullanılmasının doku iyileşmesinde tatmin edici sonuçlar verdiği bildirilmiştir (32). Düşük doz lazerlerin diş sert dokularındaki etkileri ilgili özellikle odontoblast metabolizmasını uyararak tersiyer dentin oluşumu ile dentin hassasiyetinin tedavisinde kullanımı söz konusu olup, bu konu ile ilgili literatürde yer alan çalışmalara rastlanırken (173-176), dentin yüzeyindeki etkisi ile ilgili kısıtlı sayıda *in-vitro* çalışmaya rastlanmaktadır (177-179).

2.6.2.4.8. Atmosferik Basınçlı Soğuk Plazma (ABSP) Amputasyonu

Plazma, iyonize bir gaz formu olup evrenin %99'undan fazlasını oluşturmakta ve maddenin dördüncü hali olarak tanımlanmaktadır. Elektron, iyon ve

nötral parçacıklarından oluşan plazma, makroskobik olarak değerlendirildiğinde elektriksel olarak nötr olmasına rağmen serbest yük taşıyıcılar içerir ve iletken özelliğe sahiptir. (180). Nötr halde olan bir gaza enerji uygulandığında, gaz partiküllerinin bir kısmı şarj olup iyonize hale gelerek plazma oluşmaktadır. Elektrik ve elektromanyetik alanların oluşturduğu plazma genellikle elektrik deşarjı olarak belirtilmektedir. Plazma nötr parçacıkların yanı sıra eşit sayıda negatif elektron ve pozitif iyon içermekte olup kısmen iyonize halde olan bir yapıdadır (181). Plazma oluşturmak için gazlara enerji vermenin iki yolu vardır; ısı uygulayarak gazın sıcaklığını arttırmak ya da elektrik ya da elektromanyetik enerji uygulamaktır (39). Enerji kaynağının türü ve plazmaya aktarılan enerji miktarına göre plazmanın elektron yoğunluğu ve sıcaklık özellikleri değişmekte; sıcak ve soğuk plazma olarak sınıflandırılmaktadır (180). Sıcak plazmada, gaz sıcaklığı serbest elektronların sıcaklığı kadar yüksek seviyelere ulaşırken, soğuk plazmada elektronların sıcaklığı yüksek olmasına rağmen gaz sıcaklığı yükselmez; bu sebeple ısıya dayanıksız yüzeyler ve canlı dokuda uygulama için soğuk (oda sıcaklığında) ve atmosferik basınç altında üretilen plazma tercih edilmektedir. Atmosferik basınçlı soğuk plazma (ABSP), diğer plazmalar gibi elektriksel olarak uyarılmış atom/moleküller, iyonize ve serbest radikal parçacıklar ve ultraviyole fotonlar gibi yüksek reaktif partiküllerin karışımından oluşmaktadır (41). Plazma sahip olduğu kimyasal özelliklerine bağlı olarak uygulandığı yüzeyi temizleme ve pürüzlendirme, farklı tabakalara bağlanma ve yüzeyin özelliklerinde değişikliğe neden olma gibi etkileri sebebiyle tıp ve diş hekimliğinde farklı uygulama alanları bulmuş (38, 180, 182-186) ve hekimlerin klinikte kolaylıkla uygulayabilecekleri boyut ve şekillerde üretilmeye başlanmıştır (41). Diş hekimliğinde yüzey modifikasyonu elde etmek, kök kanallarının dezenfeksiyonunu sağlamak, biyofilm tabakasının ortadan kaldırmak, bakterisit etki elde etmek, yara iyileşmesi ve doku rejenerasyonunun stimülasyonu gibi amaçlarla kullanılmaktadır. ABSP'nin başlıca çürük etkeni olan mutans streptokoklar ile *Candida albicans*'ın oluşturduğu dental biofilmlerin inaktivasyonunda etkili olduğunu bildiren çalışmalar literatürde yer almaktadır (187-190). Atmosferik basınçlı soğuk plazmanın tek başına ve endodontik dezenfektanlar (sodyum hipoklorit, klorheksidin, oktinidin) ile kombine uygulanarak kök kanal sisteminde yer alan *Candida albicans* üzerindeki etkisinin değerlendirilmesi amacıyla çekilmiş

insan dişlerinde gerçekleştirmiş olan bir *in-vitro* çalışmada, plazmanın tek başına uygulandığında en yüksek dezenfeksiyon etkisi gösterdiği bildirilmektedir (191). Araştırmacılar, akut ve kronik yaralarda soğuk plazma uygulamasının dekontaminasyon sağlayıp yara iyileşmesine ve doku rejenerasyonuna katkıda bulunduğunu bildirmişlerdir (182, 185). Ayrıca soğuk plazma uygulamasının hem *in-vitro* hem *in-vivo* koşullarda trombosit aktivasyonunu uyararak pıhtılaşmayı hızlandırılabildiğini bildirilmiştir (182). ABSP'nin kemik ve diş kayıplarına yol açan yaygın bir dişeti enflamasyonu olan periodontitisin tedavisinde destekleyici bir uygulama olarak kullanılabileceği bildirilmiştir (188). ABSP'nin periodontitis nedeniyle gerçekleşen alveolar kemik kaybındaki koruyucu etkisinin değerlendirilmesi amacıyla ratlarda gerçekleştirilen bir histolojik çalışmada araştırmacılar, ABSP'nin kemiğin yeniden şekillenme sürecinde enflamasyonu önlediği ve alveolar kemik kaybını engellediği sonucuna varmışlardır (192). Florun ABSP ile kombine olarak uygulandığında mine yüzeyindeki etkisinin daha uzun süreli olduğu bildirilmektedir (193). ABSP ve iki farklı flor verniğin mine erozyonundaki koruyucu etkinliğinin değerlendirilmesi için gerçekleştirilen bir araştırma sonucunda, ABSP'nin tek başına uygulandığında mine pürüzlülüğünü arttırdığını ve erozyona karşı direnç sağlamadığını; fakat flor vernik ile beraber kullanımında mine erozyonuna karşı direnci arttırdığı sonucuna ulaşılmıştır (194). ABSP'nin minede olduğu gibi dentin yüzeyinde de pürüzlendirme etkisine sahip olduğunu bildirmektedir (195). ABSP'nin dentin-adeziv arayüz bağlanmasına olan katkısı üzerine güncel çalışmaların varlığı göze çarpmaktadır (36, 37, 40, 44, 196-200). Araştırmacılar, ABSP uygulamasının adeziv rezinlerin dentine bağlanma dayanımını arttırmada etkili olduğunu ve bu sayede uygulanacak olan restorasyonun başarısını yükseltebileceğini bildirmişlerdir (44). Dong ve arkadaşları dentin yüzeyindeki smear tabakasının uzaklaştırılması için ABSP uygulamasının tek başına yeterli olmadığını plazma uygulamasını takiben tekrar nemlendirme işleminin yapılması gerektiğini ifade etmektedirler (197). Literatür incelendiğinde ABSP'nin süt dişi amputasyon tedavilerinde kullanımının değerlendirildiği bir çalışma henüz yer almamaktadır. Ayrıca süt dişi dentin yüzeyinde ABSP kullanımının etkileri ile ilgili yayınlanmış herhangi bir çalışmaya da rastlanmamıştır.

İki kollu tasarlanan bu tez çalışmasının, *in-vivo* aşamasında derin dentin çürüklü süt dişlerine uygulanan farklı amputasyon tekniklerinin (ferrik sülfat, Biodentine®, Nd:YAG lazer, düşük doz lazer, ABSP) klinik, radyografik ve restoratif başarılarının değerlendirilmesi amaçlanmıştır. *İn-vitro* aşamasında ise bu tekniklerin kullanılan restoratif materyallerin(cam hibrit, kompozit rezin) süt dişi dentinine olan makaslama bağlanma dayanımlarının ve süt dişi dentin yüzeyine olan etkilerinin incelenmesi amaçlanmıştır. Bahsi geçen bilgiler ışığında bu tez çalışmasında test edilen sıfır hipotezleri (H_0) şöyledir;

- H_0: Farklı amputasyon tekniklerinin uygulandığı derin dentin çürüklü süt dişlerinin 24 aylık takip süresince klinik değerlendirmeleri yönünden gruplar arasında fark yoktur.

- H_0: Farklı amputasyon tekniklerinin uygulandığı derin dentin çürüklü süt dişlerinin 24 aylık takip süresince radyolojik değerlendirmeleri yönünden gruplar arasında fark yoktur.

- H_0: Farklı amputasyon tekniklerinin uygulandığı derin dentin çürüklü süt dişlerinin 24 aylık takip süresince restoratif değerlendirmeleri yönünden gruplar arasında fark yoktur.

- H_0: Farklı amputasyon tekniklerinin, restoratif materyallerin (cam hibrit, kompozit rezin) süt dişi dentinine olan bağlanma dayanımları açısından gruplar arasında fark yoktur.

3. GEREÇ-YÖNTEM

Bu tez çalışması *in-vivo* ve *in-vitro* olmak üzere iki aşamada gerçekleştirildi.

- *İn-vivo* aşamada; derin dentin çürüklü süt dişlerine uygulanan farklı amputasyon tekniklerinin etkileri klinik, radyografik ve restoratif olarak değerlendirildi.

- *İn-vitro* aşamada; farklı amputasyon tekniklerinin, restoratif materyallerin süt dişi dentinine olan makaslama bağlanma dayanımı ve bu yöntemlerin süt dişi dentin yüzeyine etkileri değerlendirildi.

3.1. Çalışmanın *in-vivo* aşaması

Çalışma protokolü İzmir Kâtip Çelebi Üniversitesi Tıp Fakültesi Klinik Araştırmalar Etik Kurulu (Karar No: 2016/46) (Ek 1) ve T.C. Sağlık Bakanlığı Türkiye İlaç ve Tıbbi Cihaz Kurumu (Sayı: 71146310-511.06-E.57308) (Ek 2) tarafından onaylandı. Çalışma için gerekli olan tedavi edilecek diş sayılarını belirleyebilmek amacı ile yapılan örneklem büyüklüğü analizi ile (Pass 11, Power Analysis&Sample Size Software) Tip I hata ve 0,05 güven aralığında %85 güç elde edebilmek için her bir grupta en az 33 tedaviye ihtiyaç olduğu belirlendi. Takip süresi boyunca oluşabilecek hasta kayıpları dikkate alınarak her gruba %20 (7'şer) diş eklenerek grup başına 40 dişin tedavi edilmesine karar verildi.

3.1.1. Hasta Seçim Kriterleri

Randomize ve kontrollü bir araştırma olarak tasarlanan bu tez çalışması, İzmir Kâtip Çelebi Üniversitesi Diş Hekimliği Fakültesi Pedodonti Kliniği'ne başvuran ve herhangi bir sistemik rahatsızlığı bulunmayan, 5-9 (ortalama 7,6 yaş) yaş aralığındaki 100 hastaya ait (44 kız, 56 erkek), klinik ve radyografik olarak derin dentin çürüğü tespit edilen (D3: Dentinin ½'sine uzanan çürük, D4: Dentinin ½'sinden fazlasını içeren çürük) ve bu çürüğün kaldırılması sırasında pulpa

perforasyonu ihtimali olan 200 adet süt dişi (97 adet mandibular 1.süt azı, 103 adet mandibular 2. süt azı) çalışmaya dâhil edildi. Araştırma kriterlerine uygun olarak değerlendirilen hastalar ve yasal temsilcileri tedavi, prognoz ve komplikasyonlar konusunda bilgilendirilerek sözlü ve yazılı onamları alındı.

Tedavi öncesi yapılan klinik muayenede;

- Aktif çürük görünümüne sahip olan,
- Spontan ağrı, gece ağrısı ya da termal ve kimyasal uyaranlara karşı uzun süreli ağrı hikâyesi gibi geri dönüşümsüz pulpa enflamasyonunu düşündüren semptomları bulunmayan,
- Perküsyon ve palpasyon hassasiyeti olmayan,
- Fizyolojik ve patolojik mobilite gözlemlenmeyen,
- Yumuşak dokuda ödem, apse, fistül bulguları görülmeyen,
- Diş çürüğün neden olduğu renklenme dışında renk değişikliği olmayan,
- Tedavi sonrasında paslanmaz çelik kuron ile tedavi edilebilir durumda olan dişler çalışmaya dâhil edildi.

Radyolojik muayenede ise;

- Lamina duranın sağlıklı ve periodontal aralığın genişlememiş olduğu, ayrıca daimî diş germinin normal pozisyonda konumlandığı,
- Furkasyon bölgesinde lezyon gözlemlenmeyen,
- Periapikal radyolusensi bulunmayan,

- Patolojik eksternal ve/veya internal kök rezorpsiyonu olmayan,

- Pulpa içinde kalsifikasyon görüntüsü olmayan,

- Radyografik olarak fizyolojik kök rezorbsiyonunun başlamadığı veya var olan resepsiyon miktarının kökün 1/3'ünü geçmediği dişler çalışma kapsamına alındı.

Ayrıca;

- Hastanın tedavi uygulamalarına engel oluşturacak herhangi bir sistemik hastalığının bulunmaması (ASA 1) (201),

- Hastanın optimum seviyede bir oral hijyene sahip olması,

- Hastanın tedavileri yaptırabilecek seviyede uyumlu olması (Frankl 3 ve Frankl 4 seviyesi)

- Çalışma süresince hastanın ve velisinin kontrollere gelmeyi kabul etmiş olması,

- Hastanın ve yasal temsilcisinin bilgilendirilmiş onam formunu imzalamış olması şartları arandı.

3.1.2. Çalışma Grupları ve Çalışma Protokolü

Çalışmaya dâhil edilen dişlerin; tedaviye başlamadan önce, tedavi sırasında ve kontrol seanslarında dijital fotoğraf makinası ve ağız içi kamera ile fotoğrafları alındı.

Dişlerin tedavi öncesi, teşhis ve tedavi sonrası kontrol seanslarındaki radyolojik tetkikleri, film tutucu ve fosfor plak sistemi kullanılarak bite-wing radyografi tekniği ile aynı hekim (BB) tarafından gerçekleştirildi. Belirtilen kriterler

doğrultusunda çalışma kapsamına alınacak 200 diş, her grupta 40 adet diş olacak şekilde https://www.randomizer.org adresindeki randomizasyon programı (202) kullanılarak 1 adet kontrol ve 4 adet çalışma grubu olmak üzere toplam 5 gruba rastgele dağıtıldı. Her grupta 5 farklı amputasyon tekniğinden biri olacak şekilde gruplar belirlendi;

- Ferrik sülfat (Kontrol): Ferrik sülfat materyali kullanılarak yapılan pulpa amputasyonu

- Biodentine®: Biodentine® materyali kullanılarak yapılan pulpa amputasyonu

- Lazer: Nd:YAG lazer cihazı kullanılarak gerçekleştirilen pulpa amputasyonu

- Düşük doz lazer: Nd:YAG lazer cihazının biyostimulasyon modu olan düşük doz lazer kullanılarak gerçekleştirilen pulpa amputasyonu

- Atmosferik Basınçlı Soğuk Plazma (ABSP): Atmosferik basınçlı soğuk plazma cihazı kullanılarak gerçekleştirilen pulpa amputasyonu

Çalışmanın *in-vivo* aşamasında kullanılan malzemeler ve cihazlar Tablo 1 ve Tablo 2'de gösterilmiştir.

Tablo 1. *İn-vivo* aşamada kullanılan malzemeler

Ürün Adı	İçerik	Marka ve Üretici Firma	Uygulama Tekniği
Soğuk pulpa testi	Propan/bütan karışımı (PBM)	Endo Cold Henry Schein, İsrail	Pamuk pelete sıkılarak dişin yüzeyine en az 5 saniye süre ile hasta hassasiyet ya da ağrı hissedene kadar uygulanır.
Xylocaine Pump–Sprey %10	%10 Lidokain	AstraZeneca, Astra AB, İsveç	Direkt ya da pamuk tampona sıkılarak lokal aneztezi yapılacak yüzeye uygulanır.
Fullcain Anestezik Ampul	Artikain hidroklorür/Epinefrin hidroklorür	Onfarma, Samsun, Türkiye	Anestezik solüsyon, 2 ml'lik steril tek kullanımlık enjektöre çekilerek lokal anestezi sağlanmak istenen bölgeye aspirasyon kontrolünden sonra uygulanır.
Serum Fizyolojik	%0,9 izotonik sodyum klorür	Polifarma İlaç San. ve Tic. A.Ş., İstanbul, Türkiye	İhtiyaç duyulan boyuttaki steril enjektöre çekilerek ilgili bölgeye uygulanır.
Astringedent®	%15,5'lik ferrik sülfat içerikli hemostatik solüsyon	Ultradent, South Jordon, Utah, ABD	Pamuk pelet ile kanal girişine 15 saniye uygulandıktan sonra serum fizyolojik ile yıkanarak uzaklaştırılır**.**
Biodentine®	Toz: Trikalsiyum silikat Likit: Kalsiyum klorid ve suda çözünebilen polimerler	Septodont, Saint-Maur-des-Fosses, Fransa	Toz içeren kapsüle 5 damla sıvı eklendikten sonra kapağı kapatılır ve 4000 devir/dakika rotasyon yapan cihazda 30 saniye boyunca karıştırılarak hazırlanır. Diş yüzeyine uygulandıktan sonra 12 dakikalık ilk sertleşme süresi beklenir.
Kalzinol®	Toz:Çinko oksit Likit:Öjenol	Dentsply DeTrey, Almanya	Toz/likit 5/1 oranında karıştırılarak kullanılır.
Equia Forte®	Cam hibrit (Yüksek viskoziteli cam iyonomer), Toz: Stronsiyum floroaliminosilikat cam, poliakrilik asit, Likit: Poliakrilik asit	Gc Corporation Tokyo, Japonya	Kapsül, tozun dağılması için elle sallandıktan sonra arkasındaki buton itilir, 10 saniye boyunca rotasyon özelliği olan karıştırıcıda aktifleştirilir ve uygulama tabancası ile uygulanır.
Paslanmaz Çelik Kuron	Paslanmaz çelik	3M ESPE, Minesota, ABD	Diş boyutuna uygun kuron seçildikten sonra özel makası ile fazlalıkları kesilir ve pensi ile dişe uyumlu hale getirilerek yapıştırıcı siman ile yapıştırılır.
Meron®	Floro alüminyum silikat poliakrilik asit, paraben	Voco, Cuxhaven, Almanya	Toz/likit oranı 3/1 olacak şekilde karıştırma yüzeyinde sıvıya toz eklenerek karıştırılarak hazırlanır.
OptraDam® Plus Lastik örtü	Lateks	OptraDam®, Kerr Dental, Benelux, Belçika	Çocuklarda kullanıma uygun boyu seçilerek çalışılacak bölgeye ait dişler için lastik örtü üzerinde delikler açılır ve malzemenin ağız içi kasnağı vestibül sulkuslara oturacak şekilde ağız içine yerleştirilir; ardından lastik örtü dişlerin etrafına sızıntıyı önleyecek şekilde sabitlenir.
Aeratör Frezi	Elmas rond	DIA-TESSIN, Vanetti SA, Gordevio, İsviçre	ISO 314-014 boyutlu frez seçilerek yüksek devirli döner alet ile kullanılır.
Anguldruva Frezi	Tungsten karbid	DIA-TESSIN, Vanetti SA, Gordevio, İsviçre	ISO 204-014 boyutlu frez düşük devirli döner alet ile kullanılır.

Tablo 2. *İn-vivo* aşamada kullanılan cihazlar

Ürün Adı	Marka ve Üretici Firma
Nd:YAG Lazer	Fotona Lazer AT Fidelis Plus III, Ljubljana, Slovenya
Atmosferik Basınçlı Plazma Cihazı	Plasma One, Plasma Medical Systems, Nievern, Almanya
Vitalometre Cihazı	Coxo C-Pulse Pulp Tester, Foshan Coxo Medical Instrument Co., Ltd., Guangdong, Çin
Film Tutucu	Kwik-Bite™ Kerr, ABD
Fosfor Plak Sistemi	VistaScan Mini Plus, Dürr Dental SE, Bietigheim-Bissingen, Almanya
LED Işık Cihazı	Valo, Ultradent Products, South Jordon, ABD
Lazer koruyucu gözlük	Univet, Fotona Lazer AT Fidelis Plus III, Ljubljana, Slovenya
Ağız içi Kamera	CS 1200, Carestream Health, Toronto, Kanada
Fotoğraf Makinası	Canon EOS 60D,Canon, Amerika

Tedavi sırasında kullanılacak frezler, el aletleri siman camları, pamuk tamponlar ve peletler ile su soğutmalı yüksek devirli el aleti (aeratör) ve düşük devirli el aleti (anguldruva) otoklav cihazında (Newmed, KRONOS B, İtalya) steril hale getirildi. Klinik ve radyografik muayene bulgularına göre çalışmaya dâhil edilmesine karar verilen derin çürüklü dişlerin vitaliteleri, tedavi başlangıcında elektrikli pulpa testi ve soğuk pulpa testi ile onaylandı. İlgili bölgede topikal anesteziyi takiben mandibular anestezi uygulandı ve izolasyon amacıyla lastik örtü yerleştirildi (Resim 1).

Resim 1. Lastik örtü (Optradam® Plus)

Aeratör ile birlikte kullanılan steril elmas rond ve fissür frezler ile mine çürüğü temizlendi. Ekskavatör yardımıyla ve anguldruva ile birlikte kullanılan tungsten karbid rond frezler ile kavitenin yan duvarları ve mine-dentin birleşimindeki dentin çürüğü uzaklaştırıldı. Sonra kavitenin merkezindeki nekrotik ve enfekte dentin temizlenerek kavite, steril serum fizyolojik ile yıkandı. Bu işlem sırasında gerçekleşen pulpa perforasyonunun büyüklüğü 1 milimetreden (mm) büyükse ve kanamanın rengi koyu kırmızı değilse amputasyon ön tanısı konuldu. Çürüğün temizlenmesi sırasında pulpa perforasyonunun gerçekleşmediği 2 diş indirekt pulpa kuafajı uygulanarak restore edildi ve dişler çalışma kapsamından çıkarıldı. Amputasyon ön tanısı konulan olgularda, pulpa odasının tavanı elmas fissür frez yardımıyla kaldırıldı. Ardından ekskavatör ve tungsten karbid rond frez kullanılarak serum fizyolojik irigasyonu eşliğinde koronal pulpa dokusu çıkarıldı ve pulpa odası pulpa artıklarından temizlendi. Steril serum fizyolojik solüsyonu ile nemlendirilmiş pamuk pelet en fazla 5 dakika süreyle kanal girişlerinde bekletilerek kanamanın kontrolü sağlandı (Resim 2). 5 dakikadan uzun sürmeyen ve açık kırmızı renkteki

pulpa kanaması varlığında amputasyon tanısı doğrulandı. Kontrol edilemeyen ve 5 dakikadan uzun süren koyu kırmızı bir kanama gözlemlendiğinde inflamasyonun kök kanallarına yayılmış olduğu düşünülerek pulpa amputasyonu yerine kanal tedavisi endikasyonu konuldu ve bu şekilde tedavisi tamamlanan 3 adet diş çalışma kapsamından çıkarıldı. Kanama kontrolünün sağlanmasının ardından çalışmaya dâhil edilen dişler, randomize edildikleri çalışma gruplarına göre amputasyon işlemleri uygulandı.

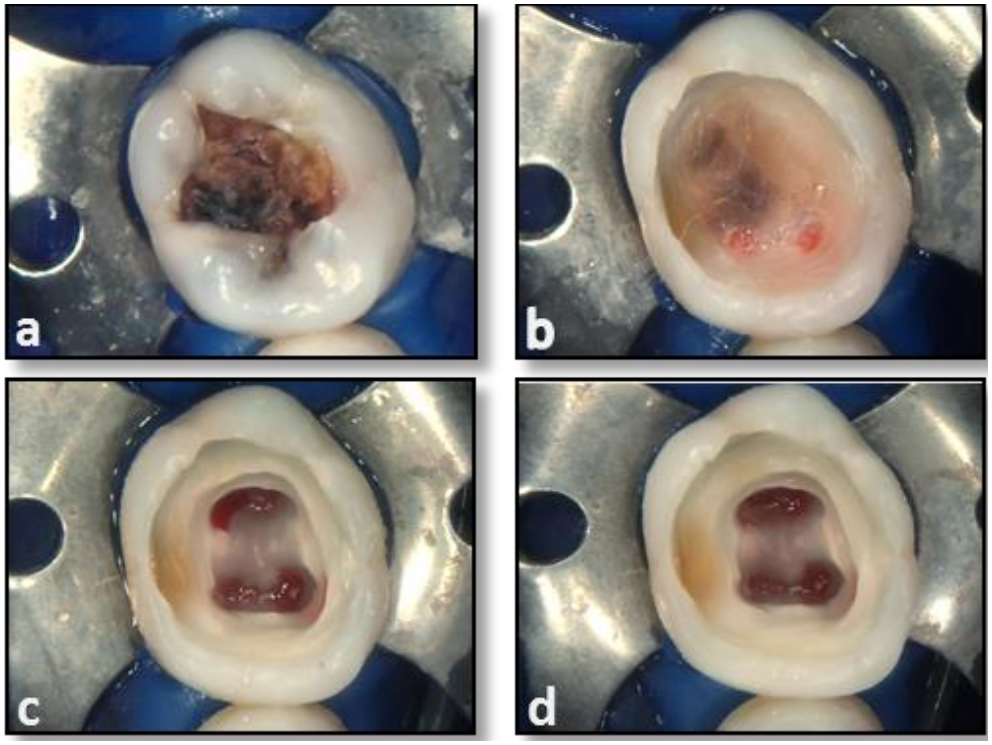

Resim 2. Süt dişlerine uygulanan amputasyon tedavisi aşamaları **a.** Derin dentin çürüğüne sahip süt mandibular ikinci molar dişin okluzal yüzey görüntüsü **b.** Aynı dişin çürük temizlenmesi sırasında gerçekleşen perforasyon görüntüsü **c.** Pulpa odası çıkarılan dişin kanal ağızlarında gerçekleşen kanama görüntüsü **d.** Serum fizyolojik emdirilmiş pamuk peletin 5 dakika uygulanması sonrası durudurulan kanama görüntüsü

Ferrik sülfat grubu (Kontrol): Bahsedilen klinik aşamaların uygulanmasından sonra; %15,5'lik ferrik sülfat solüsyonu (Resim 3) emdirilmiş steril pamuk peletler üretici firmanın tavsiyesi doğrultusunda kanal girişlerine 15 saniye süreyle uygulandı.

Resim 3. Ferrik sülfat solüsyonu (Astringedent®)

Daha sonra çinko oksit öjenol siman (ZOE), üretici firmanın talimatlarına göre hazırlanıp pat haline getirilerek bir top uçlu fulvar ve nemli pamuk pelet ile aşırı basınçtan kaçınılarak kanal girişlerini örtecek şekilde kaviteye yaklaşık 2 mm kalınlığında yerleştirildi. Üretici firma talimatlarına göre bir kapsül karıştırma cihazı ile toz ve likitin karıştırılması sonucu elde edilen ve kendi kapsülü içinde yer alan cam hibrit materyal (Resim 4) geri kalan tüm kavite boşluğuna uygulandı. Amputasyon ve cam hibrit uygulamalarını takiben paslanmaz çelik kuron restorasyonlar, aynı seansta gerçekleştirildi. Bunun için dişlerin anatomilerine uygun şekilde okluzal yüzden 1-1,5 mm kadar aşındırma yapıldı, bukkolingual yönde mezial ve distal kontaklar kaldırıldı. Her dişin boyutlarına uygun prefabrike paslanmaz çelik kuronlar seçildi. Gingival marjin içine 0,5-1 mm girecek ve okluzal kapanışı sağlayacak şekilde uyumlandıran kuronlar, cam iyonomer esaslı yapıştırıcı materyal ile simante edildi (Resim 5).

Resim 4. Cam hibrit materyal (Equia Forte®)

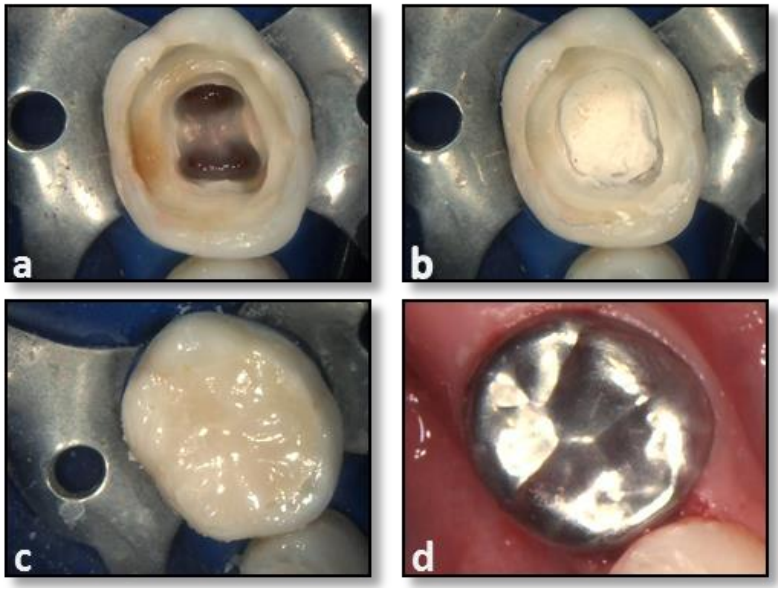

Resim 5. Ferrik sülfat grubuna ait süt mandinular ikinci molar dişin tedavi aşamaları **a.** Ferrik sülfat uygulaması sonrası pulpanın görüntüsü **b.** Çinko oksit öjenol kaide materyali uygulaması sonrası pulpa odasının görüntüsü **c.** Cam hibrit materyal ile restorasyon sonrası görüntü **d.** Paslanmaz çelik kuron uygulaması sonrası görüntü

Biodentine® grubu: Biodentine® materyali üretici firma önerileri doğrultusunda karıştırılıp pat kıvamında hazırlandı. Steril bir fulvar yardımıyla pulpa odasına taşınan pat, nemli bir pamuk pelet yardımıyla kanal ağızlarına yerleştirildi. Yaklaşık 12-15 dakikalık sertleşme süresinin ardından cam iyonomer dolgu

materyali ve paslanmaz çelik kuron uygulamaları ferrik sülfat grubunda tarif edildiği şekilde gerçekleştirildi.

Lazer grubu: Üretici firma talimatlarına göre Nd:YAG lazer (1064 nm) modda, 2W, 20Hz ve 100 mJ ayarında R21 300-µm başlık ve fiber optik uç ile kontaksız ve long–pulse (LP) modda kanal girişinde bulunan pulpa dokusuna 10 saniye boyunca uygulandı. Lazer uygulaması sırasında hekim, hasta ve hekim yardımcısına koruyucu gözlük kullandırılarak işlem gerçekleştirdi. Bu aşamanın ardından çinko oksit öjenol kaide materyalinin yerleştirilmesi ve restoratif basamaklar ferrik sülfat grubunda tarif edildiği şekilde tamamlandı.

Düşük doz lazer grubu: Lazer uygulaması, koruyucu önlemler altında ve üretici firma talimatlarına uygun olarak Nd:YAG lazer (1064 nm dalga boyu) biyostimülasyon modu için kullanılan R24 950-µm fiber başlığı kullanılarak LP mod ile 0.25-W, 10 Hz güç/cm^2 ayarında 30 saniye süreyle kanal girişinde bulunan pulpa dokusuna kontaksız şekilde uygulandı. Lazer uygulamasını takiben çinko oksit öjenol kaide materyalinin yerleştirilmesi ve restoratif basamaklar ferrik sülfat grubunda tarif edildiği şekilde gerçekleştirilerek tedavi tamamlandı.

Atmosferik basınçlı soğuk plazma grubu: Atmosferik basınçlı soğuk plazma cihazı kullanılırken; üretici firmanın talimatlarına uyuldu ve çalışılacak alanın boyutuna uygun olan cam uygulama ucu PS02 seçildi. Uygulama ucu pulpa odasına yerleştirilip kanal girişinde yer alan pulpa dokusuna 60 saniye süreyle, çocuk hastalar için önerilen uygulama dozu olan 1-2 mod seviyesinde (güç max.5 W, frekans 420 Hz – 1220 Hz, sinyal aralığı 5 µs–10 µs) tatbik edildi. Uygulama sonrası çinko oksit öjenol kaide materyalinin yerleştirilmesi ve restoratif basamaklar ferrik sülfat grubunda tarif edildiği şekilde gerçekleştirildi ve tedavi tamamlandı.

Restorasyonların tamamlanmasını takiben aynı gün ve kontrol seansları olan 6., 12., 18. ve 24. aylarda tedavi edilen dişler klinik ve radyografik olarak değerlendirildi. Bu değerlendirmeler çocuk diş hekimliği alanında tecrübeli iki farklı gözlemci tarafından (BB) ve (EK) gerçekleştirildi. Çalışmadan elde edilen radyografilere ait skorlara Kappa testi uygulandı ve gözlemciler arası tutarlılık

κ=0,83 olarak belirlendi. Değerlendirmeler sırasında fikir ayrılığının görüldüğü durumlarda kesin skorlama, iki araştırmacının ortak kararı ile alındı. Ayrıca çalışmaya ait radyografilerin %10'u her bir gözlemci tarafından iki ayrı zaman diliminde tekrar değerlendirildi ve gözlemci içi tutarlılık oranı κ=0,87 ve κ=0,85 olarak belirlendi. Dişlere uygulanan amputasyon tedavileri ile restorasyon materyalinin klinik ve radyografik değerlendirilmesinde aşağıda verilen kriterler esas alındı ve kriterlerin varlığı ve yokluğu kaydedildi. Her dişin değerlendirilmesi için kullanılan Olgu Rapor Formu Ek 3 olarak sunulmuştur.

Klinik Değerlendirme Kriterleri

- Kendiliğinden başlayan/etkene bağlı ağrı varlığı
- Fistül/apse oluşumu
- Perküsyon duyarlılığı
- Palpasyon duyarlılığı
- Patolojik mobilite varlığı
- Dişetinde renk değişikliği/hiperemi varlığı
- İlgili bölgede lenfadenopati varlığı

Radyolojik Değerlendirme Kriterleri

- Periapikal bölgede lezyon varlığı
- Kökler arası bölgede lezyon varlığı
- Periodontal aralıkta genişleme

- Patolojik internal rezorpsiyon
- Patolojik eksternal rezorpsiyon
- Pulpa kanal kalsifikasyonu
- Fizyolojik rezorbsiyon durumu

Restorasyon değerlendirme kriterleri

- Paslanmaz çelik kuronun marjinal adaptasyonu
- Kuronda ezilme veya deformite oluşması
- Okluzyonda değişiklikler

Araştırmanın başlangıcında hasta seçim kritrlerine göre çalışmaya dâhil edilen ve amputasyon tedavileri gerçekleştirilen 200 dişten, 170 adedi istatistiksel değerlendirmeye alındı. Analizlere dâhil edilmeyen, çalışma dışı bırakılan 30 diş, çalışmanın ilk 6 ayında çeşitli sebeplerden dolayı takip randevularına devam etmeyen hastalara aitti ve bu dişlerin araştırmadan çıkarılma zamanları ile devam eden hastalara ait diş sayılarının gruplara göre dağılımı akış şemasında verildi (Şekil 1).

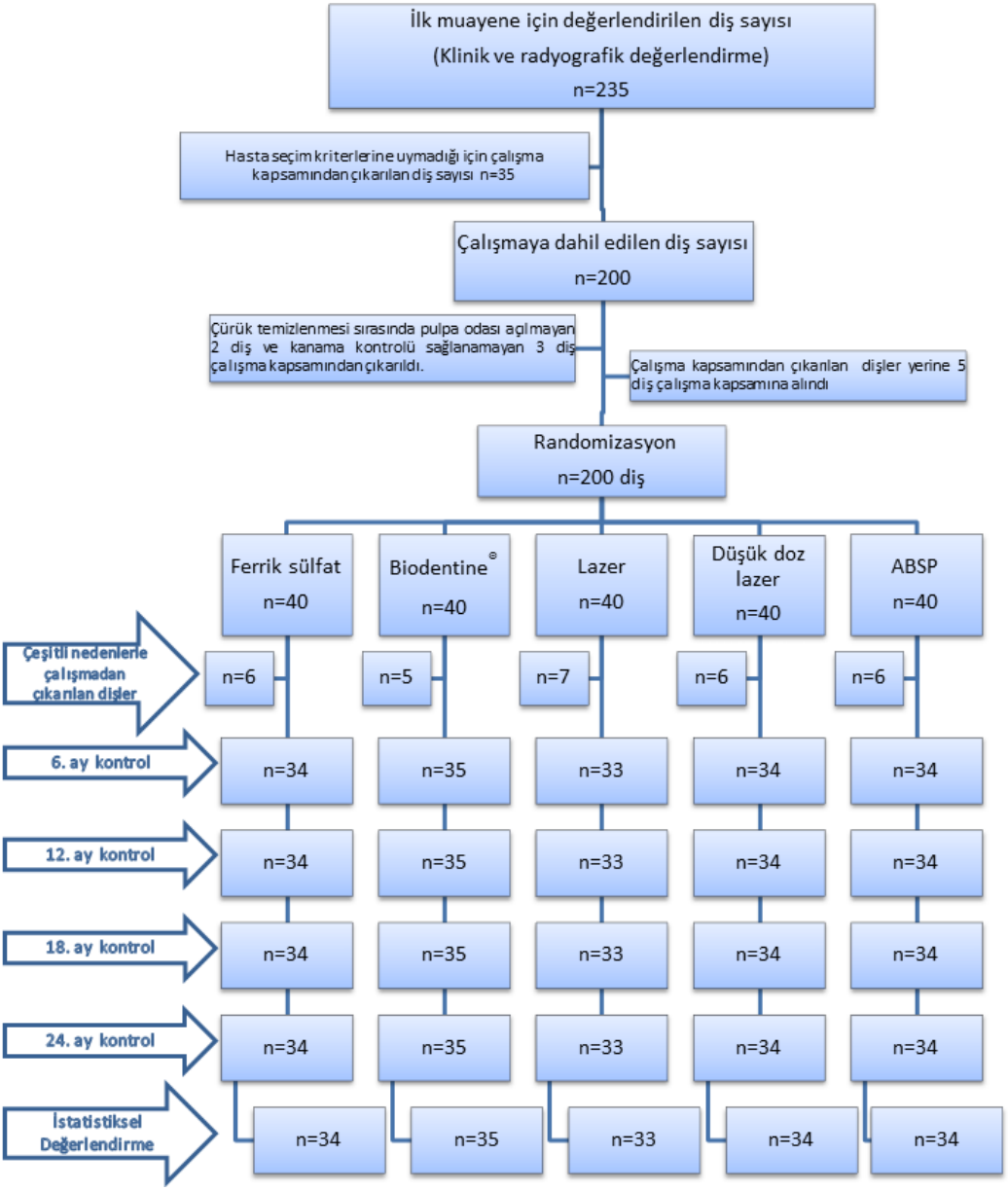

Şekil 1. Çalışmanın *in-vivo* aşamalarına ait akış şeması

3.2. Çalışmanın *in-vitro* aşaması

Çalışmanın *in-vitro* kısmı iki aşamada gerçekleştirildi;

- Makaslama bağlanma dayanımı: Uygulanan farklı amputasyon yöntemlerinin, restoratif materyalin süt dişi dentinine olan makaslama bağlanma dayanımı değerlendirildi.

- Farklı amputasyon yöntemlerinin uygulandığı süt dişi dentinine ait yüzey morfolojileri taramalı elektron mikroskobu yöntemiyle incelendi.

Bu araştırmanın *in-vitro* aşamasının gerçekleştirilebilmesi için İzmir Katip Çelebi Üniversitesi Girişimsel Olmayan Klinik Araştırmalar Etik Kurulu'ndan onay alındı (Karar No:2016/86) (Ek 4). Çalışma, İzmir Kâtip Çelebi Üniversitesi Diş Hekimliği Fakültesi Araştırma Laboratuvarı'nda gerçekleştirildi. Araştırma öncesinde gerçekleştirilen örneklem büyüklüğü analizi ile (Pass 11, Power Analysis&Sample Size Software); tip 1 hata ve 0,05 güven aralığında, %85 güç ölçeği için grup başına 40 adet olmak üzere toplam 240 adet süt dişi dentin yüzeyi gerekliliği hesaplandı. Her dişten iki adet dentin yüzeyi elde edilebileceği öngörülerek toplam 120 adet altındaki daimî dişin sürme zamanı gelmiş olmasına rağmen hâlâ ağızda mevcut olan persiste süt dişileri ile ortodontik amaçla çekilmiş çürüksüz (E0) ya da dentin dokusunu içermeyen, başlangıç seviyesinde mine çürüğüne (E1) sahip insan süt ikinci molar dişi kullanıldı. Dişler çalışmanın gerçekleşeceği zamana kadar (maksimum 3 ay) $+4^0$C'de %0,1'lik timol solüsyonunda saklandı. Çalışmanın *in-vitro* basamağında kullanılan tüm materyal ve cihazların marka ve içerikleri Tablo 3 ve Tablo 4'te gösterilmiştir.

Tablo 3. *İn-vitro* aşamada kullanılan malzemeler

Ürün Adı ve Lot numarası	İçerik	Marka ve Üretici Firma
Serum Fizyolojik	%0,9 izotonik sodyum klorür	Polifarma İlaç San. ve Tic. A.Ş., İstanbul, Türkiye
Astringedent® #BDTN4	%15,5'lik ferrik sülfat içerikli hemostatik solüsyon	Ultradent, South Jordon, Utah, ABD
Biodentine® #B16500	Toz: Trikalsiyum silikat Likit: Kalsiyum klorid ve suda çözünebilen polimerler	Septodont, Saint-Maur-des-Fosses, Fransa
Equia Forte® #180212A	Cam hibrit (Yüksek viskoziteli cam iyonomer) Toz: Stronsiyum floroaliminosilikat cam, poliakrilik asit Likit: Poliakrilik asit	GC Corporation, Tokyo, Japonya
GC Cavity Conditioner #1310241	%20 Poliakrilik asit	GC Corporation, Tokyo, Japonya
3M ESPE Single Bond Universal, #80321B	10-MDP fosfat monomer, bis-GMA, HEMA, Dimetakrilat, metakrilat-modifiye polialkenoik asit kopolimeri, doldurucu, etanol, su, silan .	3M ESPE, Neuss, Almanya
Filtek, Z550 Posterior Restorative #N766404	Nano hibrit üniversal kompozit rezin Rezin. BIS-GMA, UDMA, BIS-EMA, PEGDMA, TEGDMA Doldurucu: Yüzey modifiye zirkonyum/silika	3M ESPE, St. Paul, Minnesota ABD

Tablo 4. *İn-vitro* aşamada kullanılan cihazlar

Ürün Adı	Marka ve Üretici Firma
Nd:YAG Lazer	Fotona Lazer AT Fidelis Plus III, Ljubljana, Slovenya
Atmosferik Basınçlı Plazma Cihazı	Plasma One, Plasma Medical Systems, Nievern, Almanya
Ultrasonik El Aleti	Woodpecker® UDS-A Cavitron, Guilin Woodpecker Medical Ins. Co., Çin
LED Işık Cihazı	Valo, Ultradent Products, South Jordon, ABD
Hassas Kesme Cihazı	Isomet 1000, Buehler Ltd, Lake Bluff, ABD
Dijital kumpas	(D&W, Hersbruck, Almanya
Universal Test Cihazı	Shimadzu, Model AGS-X 5Kn, Shimadzu Corporation, Kyoto, Japonya
Stereomikroskop	Zeiss Stemi 2000-C, Zeiss, Jena, Almanya
Taramalı Elektron Mikroskobu	Qaunta-FEG 250, FEI Company, OR, ABD

3.2.1. Makaslama bağlanma dayanım testi

3.2.1.1. Makaslama bağlanma dayanım testi için diş örneklerinin hazırlanması

Makaslama bağlanma dayanım testi için kök yüzeyindeki doku artıkları uzaklaştırılan dişler, fırça ve pomza yardımıyla temizlendi ve mine-sement sınırının 2 mm apikalinden kökleri ayrıldı. Düşük hızda dönen su soğutmalı kesme cihazına yerleştirilen dişlerden elmas separe ile mesiyodistal yönde bukkal ve lingual dentin yüzeyleri açığa çıkacak şekilde dentin kesitleri alınarak 240 adet dentin yüzeyi elde edildi. Kesitler kendiliğinden sertleşen akrilik rezin içerisine yatay düzleme paralel olacak şekilde gömüldü. Daha sonra, su soğutması altında 600 gridlik zımpara ile 1 dakika boyunca zımparalanarak homojen dentin yüzeyleri elde edildi ve her bir örnek stereomikroskop altında incelenerek çatlak, kırık veya gelişimsel anomali varlığı olan dişler çalışma kapsamından çıkarıldı. Dentin kesitleri randomize edilerek kontrol ve çalışma gruplarına ayrıldı (n=40).

Kontrol grubu: Herhangi bir yüzey uygulaması yapılmayan dentin kesitleri kullanıldı.

Ferrik Sülfat grubu: %15,5'lik ferrik sülfat solüsyonu emdirilmiş pamuk peletler üretici firmanın tavsiyesi doğrultusunda dentin yüzeylerine 15 saniye süreyle uygulandı. Daha sonra yüzey serum fizyolojik ile yıkanıp kurutuldu.

Biodentine® grubu: Biodentine, üretici firma önerileri doğrultusundaki toz ve likit oranında karıştırılıp pat haline getirildi. Süt dişi dentin yüzeyine uygulandıktan sonra yaklaşık 12-15 dakikalık ilk sertleşme süresi materyal üzerine nemli bir pamuk uygulanarak beklendi. Örnekler, final sertleşme için 24 saat etüvde 37°C'de ve nemli ortamda bekletildikten sonra, yerleştirilen materyal su soğutmalı ultasonik alet ile dentin yüzeyinden uzaklaştırıldı.

Lazer grubu: Üretici firma talimatlarına göre Nd:YAG lazer (1,064 nm) 2W, 20Hz ve 100 mJ ayarında R21 300-µm başlık ve fiber optik uç kullanılarak kontaksız ve LP modda süt dişi dentin yüzeylerine 10 saniye süreyle uygulandı.

Düşük doz lazer grubu: Üretici firma talimatlarına uygun olarak Nd:YAG lazer (1,064 nm) biyostimülasyon modu için kullanılan R24 950-µm fiber başlığı kullanılarak LP mod ile 0.25-W, 10 Hz güç/cm^2 ayarında 30 saniye süreyle süt dişi dentin yüzeylerine uygulandı.

Atmosferik basınçlı soğuk plazma grubu: Üretici firmanın talimatlarına uygun olarak ASBP; 1-2 mod seviyesinde (güç max.5 W, frekans 420 Hz–1220 Hz, sinyal aralığı 5 µs–10 µs) PS12 ucu ile süt dişi dentin yüzeylerine 60 saniye süreyle uygulandı.

Her grup için tarif edilen şekillerde hazırlanan 40 adet dentin yüzeyi iki farklı restoratif materyalin uygulanabilmesi amacıyla rastgele iki gruba ayrıldı (n=20). 2 mm çap ve 3 mm yüksekliğe sahip silindir şekilli plastik kalıplar yardımıyla bir gruba cam hibrit restoratif materyal, diğer gruba kompozit rezin restorasyon materyali üretici firma talimatlarına göre uygulandı. Buna göre; cam hibrit materyalin uygulanacağı dentin yüzeylerine GC Cavity Conditioner uygulaması sonrası silindir kalıplar içine cam hibrit materyali yerleştirildi. Kompozit materyalin uygulanacağı dentin yüzeyine ise kendinden asitli bir adeziv sistem olan Scotchbond Universal Adhesive, uygulanarak polimerizasyon gerçekleştirildi. Ardından kompozit materyal uygulanarak polimerizasyon sağlandı. Polimerizasyon basamakları LED ışık kaynağının standart modunda ve 1,000 mW/cm2 güçte gerçekleştirildi. Restorasyonlar tamamlandıktan sonra dişler; 24 saat süreyle, 37 °C' deki distile suda, etüv içerisinde bekletildi. Makaslama bağlanma dayanım testi uygulanmadan önce her bir örneğin çapı dijital kumpas yardımı ile ölçüldü ve örnekler üniversal test cihazına yerleştirilerek makaslama bağlanma dayanım testi uygulandı.

3.2.1.2. Makaslama bağlanma dayanım testinin uygulanması

Makaslama kuvvetini uygulayacak olan uç, örnek yüzeyine paralel, materyal ve diş bağlantı bölgesine dik olacak şekilde yerleştirilerek kuvvet 0,5mm/dk. hızla kopma gerçekleşene kadar uygulandı. Cihaz tarafından Newton cinsinden kaydedilen kuvvetler daha sonra bağlanma yüzey alanına (mm^2) göre hesaplandı ve MPa cinsine çevrilerek veriler elde edildi. Makaslama bağlanma dayanım testi uygulanan her bir

örneğin kırılma yüzeyleri stereomikroskop ile x40 büyütme altında incelenerek kırılma tipleri adeziv, koheziv veya miks tip olarak kaydedildi. Her bir kırılma tipinden uygun örnekler SEM (Scanning Electron Microscopy- Taramalı elektron mikroskobu) ile ayrıntılı görüntüleme için ayrıldı.

3.2.2. Taramalı elektron mikroskobu (SEM) analizi

İn-vitro çalışmanın SEM basamağı iki farklı aşamada yüzey değerlendirmesi yapılarak gerçekleştirildi.

- Tedavi yöntemi/materyal uygulanan dentin yüzeylerindeki morfolojik değişiklikler SEM ile değerlendirildi. Yüzey morfolojisinin değerlendirilmesi amacıyla çalışma ve kontrol gruplarına ait dentin yüzeyi hazırlama prosedürleri uygulanarak 12 adet yeni örnek (her grup için 2 yeni örnek) hazırlandı.
- Makaslama bağlanma dayanım testine tabi tutulan kırık örneklerinin yüzeyleri SEM ile ayrıntılı olarak incelendi.

SEM incelmesi için kuru ve vakumlu bir ortama ihtiyaç olduğundan örnekler ayrı kaplarda ve kuru olarak saklandı. Her iki aşamadaki değerlendirmeler için hazırlanan örnekler karbon bandı ile alüminyum tutucular üzerine yerleştirildi. Kaplama cihazında 0,015 mikron kalınlığında altın ile kaplanan örneklerin yüzeyleri x1000 ve x5000 büyütme altında 20.00 kV seviyesinde incelemeler gerçekleştirildi ve fotoğraflar alındı.

3.3. İstatiksel analiz

Veriler, IBM SPSS V 25 (IBM Corp., Armonk, New York, ABD) istatistik programı ile değerlendirildi. Verilerin dağılımı Shapiro Wilk normallik testi ve Q-Q grafikleri ile değerlendirildi. *İn-vivo* aşamada gruplar arasında cinsiyet ve diş tipine göre dağılım Pearson Ki-kare testi ile, yaşa göre dağılımı ise Oneway ANOVA testi ile değerlendirildi. Grupların klinik ve radyografik başarılarının değerlendirilmesi için ise Fisher’s Exact Ki-kare testi kullanıldı. *İn-vitro* aşamada ise gruplar arası

karşılaştırmalar normal dağılım gösteren değişkenlerde tek yönlü varyans analizi ile yapıldı, çoklu karşılaştırma testi olarak Fisher LSD testi kullanıldı. Kategorik değişkenlerin gruplara göre karşılaştırılmasında Ki-kare testinin exact yönteminden yararlanıldı. Tüm veriler için istatistiksel önem aralığı $p<0,05$ olarak kabul edildi.

4. BULGULAR

Bu tez çalışması sonucunda elde edilen bulgular;

1. *İn-vivo* aşamaya ait bulgular;
   - Demografik verilere ait bulgular,
   - Klinik, radyografik ve restoratif değerlendirme sonuçlarına ait bulgular,
2. *İn-vitro* aşamaya ait bulgular ise;
   - Makaslama bağlanma dayanımına ait bulgular ve
   - SEM analizine ait bulgular olmak üzere incelendi.

4.1. *İn-vivo* aşamaya ait bulgular

Çalışmanın *in-vivo* aşamasından elde edilen bulgulara göre;

‘Farklı amputasyon tekniklerinin uygulandığı derin dentin çürüklü süt dişlerinin 24 aylık takip süresince klinik değerlendirmeleri yönünden gruplar arasında fark yoktur.’ şeklinde oluşturulan hipotez kabul edildi.

‘Farklı amputasyon tekniklerinin uygulandığı derin dentin çürüklü süt dişlerinin 24 aylık takip süresince radyolojik değerlendirmeleri yönünden gruplar arasında fark yoktur’ şeklinde oluşturulan hipotez reddedildi.

‘Farklı amputasyon tekniklerinin uygulandığı derin dentin çürüklü süt dişlerinin 24 aylık takip süresince restoratif değerlendirmeleri yönünden gruplar arasında fark yoktur.’ şeklinde oluşturulan hipotez kabul edildi.

4.1.1. Demografik verilere ait bulgular

Araştırmada 5-9 (7,14±1) yaş aralığındaki 33 kız hastaya ait 74 adet ve 48 erkek hastaya ait 96 adet olmak üzere toplam 170 adet süt mandibular birinci ve ikinci molar dişin altışar aylık periyotlarla 24 ay boyunca takipleri tamamlandı.

Çalışmanın demografik dağılımına ait bulgular Tablo 5'te gösterildi. Çalışmaya dâhil edilen ve istatistiksel değerlendirmeye alınan dişlerin, tüm gruplar için cinsiyet, diş tipi ve yaş ortalamasına göre homojen dağılım gösterdiği tespit edildi *(p>0,05).* Cinsiyet yönünden kız ve erkek hasta sayılarının dağılımının gruplar arasında istatistiksel olarak anlamlı bir farklılık göstermediği belirlendi (*p=0,071).* Diş tipi analizine göre süt mandibular birinci molar ve süt mandibular ikinci molar diş sayılarının gruplar arasındaki dağılımlarının istatistiksel olarak anlamlı bir farklılık göstermediği (*p=0,624)* tespit edildi. Araştırma gruplarındaki bireylerin yaş ortalamalarına ait analiz sonucunda ise gruplar arasındaki farklılık istatistiksel olarak anlamlı bulunmadı (*p=0,599).*

Tablo 5. Çalışma gruplarına dâhil edilen ve değerlendirmeye alınan hastaların/dişlerin cinsiyet, diş tipi ve yaş değişkenlerine göre dağılımları

		Gruplar						
Demografik değişkenler		Ferrik sülfat n=34	Biodentine® n=35	Lazer n=33	Düşük doz lazer n=34	ABSP n=34	Toplam n=170	***p* değeri**
Cinsiyet	**Kız**	16 (%47,1)	20 (%57,1)	17 (%51,5)	12 (%35,3)	9 (%26,5)	74 (%43,5)	***0,071***
	Erkek	18 (%52,9)	15 (%42,9)	16 (%48,5)	22 (%64,7)	25 (%73,5)	96 (%56,5)	
Diş tipi	**Süt 4**	16 (%47,1)	13 (%37,1)	16 (%48,5)	11 (%32,4)	13 (%26,5)	69 (%40,6)	***0,624***
	Süt 5	18 (%52,9)	22 (%62,9)	17 (%51,5)	23 (%67,6)	21 (%61,8)	101 (%59,4)	
Yaş		7,06±0,95	7,31±1,25	7,12±0,99	6,94±0,95	7,26±1,16	7,14±1,07	***0,599***

ABSP: Atmosferik Basınçlı Soğuk Plazma

Amputasyon tedavisi uygulanan dişlerin cinsiyet, diş tipi ve yaşa göre klinik, radyografik ve restoratif başarı oranlarının değerlendirilmesine ait veriler Tablo 6'da sunuldu. 24 aylık takip sonuçlarına göre, cinsiyet değişkeninin klinik ve restoratif başarıya etkisi incelendiğinde kız ve erkek hastalara ait diş grupları arasında istatistiksel olarak anlamlı bir fark gözlenmedi. Benzer şekilde radyografik başarı yönünden de iki grup arasındaki farkın istatistiksel olarak anlamlı olmadığı belirlendi *(p=0,075).* Diş tipine göre süt mandibular birinci molar ve süt mandibular ikinci molar dişlerin klinik ve restoratif başarıları yönünden anlamlı bir fark görülmedi ve radyografik değerlendirmeye göre iki diş tipi arasında istatistiksel olarak anlamlı bir

fark olmadığı sonucuna varıldı *(p=0,609)*. Yaş grupları arasında klinik ve restoratif başarı yönünden istatistiksel olarak anlamlı bir fark elde edilmedi ve radyografik başarı yönünden de yaş grupları arasında istatistiksel olarak anlamlı bir farklılık gözlenmedi *(p=0,065)*.

Tablo 6. Klinik, radyografik ve restoratif değerlendirme sonuçlarının cinsiyet, diş tipi ve yaşa göre dağılımı (24 ay)

		Klinik Değerlendirme		**Radyografik Değerlendirme**		**Restoratif Değerlendirme**		
Demografik değişkenler		Başarısız **n=0**	Başarılı **n=170**	Başarısız **n=17**	Başarılı **n=153**	Başarısız **n=0**	Başarılı **n=170**	Toplam **n=170**
Cinsiyet	**Kız**	0 (%0)	74 (%100)	11 (%14,9)	63 (%85,1)	0 (%0)	74 (%100)	74 (%100)
	Erkek	0 (%0)	96 (%100)	6 (%6,3)	90 (%93,8)	0 (%0)	96 (%100)	96 (%100)
	p değeri		-		***0,075***		-	
Diş tipi	**Süt 4**	0 (%0)	69 (%100)	8 (%11,6)	61 (%88,4)	0 (%0)	69 (%100)	69 (%100)
	Süt 5	0 (%0)	101 (%100)	9 (%8,9)	92 (%91,1)	0 (%0)	101 (%100)	101 (%100)
	p değeri		-		***0,609***		-	
Yaş	**5**	0 (%0)	2 (%100)	1 (%33,3)	2 (%66,7)	0 (%0)	2 (%100)	3 (%100)
	6	0 (%0)	46 (%100)	5 (%9,8)	46 (%90,2)	0 (%0)	46 (%100)	51 (%100)
	7	0 (%0)	61 (%100)	10 (%16,4)	51 (%83,6)	0 (%0)	61 (%100)	61 (%100)
	8	0 (%0)	29 (%100)	0 (%0)	29 (%100)	0 (%0)	29 (%100)	29 (%100)
	9	0 (%0)	26 (%100)	1 (%3,8)	25 (%96)	0 (%0)	26 (%100)	26 (%100)
	p değeri		-		***0,065***		-	

4.1.2. Klinik, radyografik ve restoratif değerlendirme sonuçlarına ait bulgular

Tedavisi tamamlanan dişler, altışar aylık periyotlarla toplamda 24 ay boyunca takip edildi. Değerlendirmede dikkate alınan dokuz adet klinik ve yedi adet radyografik kriterden birinin başarısız olması durumunda diş, klinik ve/veya radyografik değerlendirme açısından başarısız olarak kaydedildi. Klinik ve radyografik başarıyı değerlendirme kriterlerine ait verilerin gruplara göre dağılımı Tablo 7'de verildi. Klinik değerlendirme kriterleri (kendiliğinden başlayan ağrı, etkene bağlı ağrı, fistül, apse, perküsyon duyarlılığı, palpasyon duyarlılığı, patolojik mobilite, dişetinde renk değişikliği, ilgili bölgede lenfadenopati varlığı) yönünden takip süresince hiçbir dişte başarısızlık bulgusu gözlenmedi ve 24 ay sonunda klinik başarı oranı %100 olarak belirlendi. Radyografik değerlendirme kriterleri (periapikal bölgede lezyon, kökler arası bölgede lezyon, periodontal aralıkta genişleme, patolojik internal rezorbsiyon, patolojik eksternal rezorbsiyon, pulpa kanal kalsifikasyonu, fizyolojik kök rezorbsiyonu) dikkate alınarak yapılan değerlendirme sonucu elde edilen bulgulara göre; dişlerde periapikal veya kökler arası bölgede lezyon, periodontal aralıkta genişleme, eksternal rezorbsiyon gözlenmedi. Bununla beraber, dişlerin %44'ünde fizyolojik kök rezorbsiyonu, %10'unda internal kök rezorbsiyonu ve %10'unda kanal içi kalsifikasyon tespit edildi. İnternal kök rezorbsiyonu, radyografik başarısızlık olarak değerlendirildi fakat daimî dişleri etkilemediği ve klinik bir bulgu vermediği için bu dişlerin klinik ve radyografik takibine devam edildi.

Tablo 7. Klinik ve radyografik başarıyı değerlendirme kriterlerine ait verilerin gruplara göre dağılımı (Başarısız diş sayısı/Toplam diş sayısı)

	Gruplar					
	Ferrik sülfat n=34	Biodentine® n=35	Lazer n=33	Düşük doz lazern=34	ABSP n=34	***p* değeri**
Klinik Değerlendirme						
Kendiliğinden başlayan ağrı	0/34	0/35	0/33	0/34	0/34	-
Etkene bağlı ağrı	0/34	0/35	0/33	0/34	0/34	-
Fistül	0/34	0/35	0/33	0/34	0/34	-
Apse	0/34	0/35	0/33	0/34	034	-
Perküsyon duyarlılığı	0/34	0/35	0/33	0/34	0/34	-
Palpasyon duyarlılığı	0/34	0/35	0/33	0/34	0/34	-
Patolojik mobilite	0/34	0/35	0/33	0/34	0/34	-
Dişetinde renk değişikliği-hiperemi	0/34	0/35	0/33	0/34	0/34	-
İlgili bölgede lenfadenopati varlığı	0/34	0/35	0/33	0/34	0/34	-
Radyografik Değerlendirme						
Periapikal bölgede lezyon	0/34	0/35	0/33	0/34	0/34	-
Kökler arası bölgede lezyon	0/34	0/35	0/33	0/34	0/34	-
Periodontal aralıkta genişleme	0/34	0/35	0/33	0/34	0/34	-
Patolojik internal rezorbsiyon	7/34	0/35	4/33	3/34	3/34	***0,046***
Patolojik eksternal rezorbsiyon	0/34	0/35	0/33	0/34	0/34	-
Pulpa kanal kalsifikasyonu	2/34	7/35	2/33	3/34	3/34	***0,281***
Fizyolojik kök rezorbsiyonu	12/34	15/35	17/33	13/34	18/34	***0,599***

- ABSP: Atmosferik basınçlı soğuk plazma

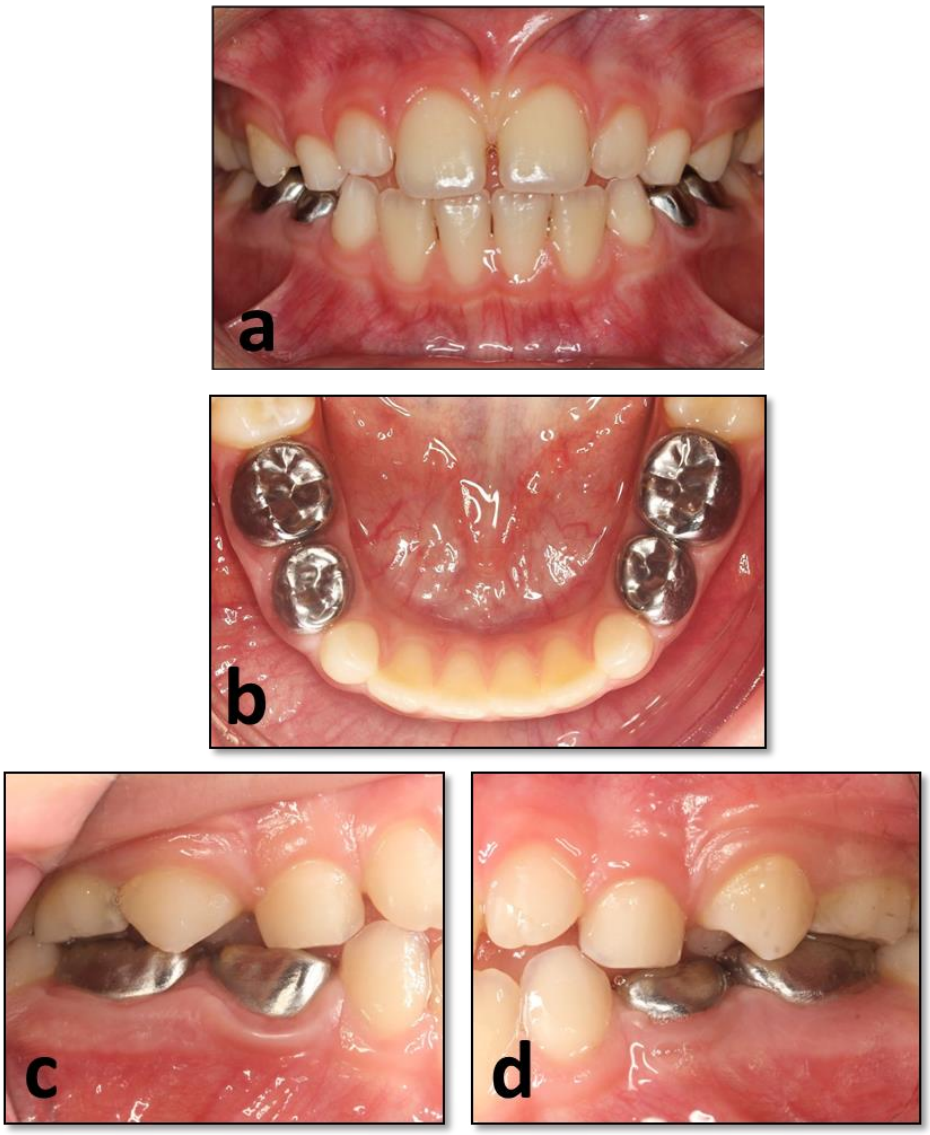

Resim 6. 24. ay takip kontrolünde klinik olarak başarılı olarak değerlendirilen 74, 75, 84 ve 85 numaralı dişlere ait ağız içi görüntüler **a.** ait genel ağız içi görüntüsü **b.** Aynı dişlerin okluzal yüzeylerine ait ağız içi görüntüsü **c.** 84 ve 85 numaralı dişlere ait bukkal yüzey görüntüsü**d.** 74 ve 75 numaralı dişlere ait bukkal yüzey görüntüsü

Klinik ve radyografik başarıyı değerlendirme kriterlerine göre skorlanan dişlerden elde edilen verilerin gruplara ve zaman periyotlarına göre dağılımı Şekil 2, Şekil 3 ve Tablo 8'te verildi. Çalışma gruplarına ait dişlerin takip periyotlarına göre klinik başarı oranları %100 olarak belirlendi (Şekil 2). 24 aylık takip sonunda en yüksek radyografik başarı %100 oranı ile Biodentine® grubunda iken, ferrik sülfat grubunda %79,4 ile en düşük radyografik başarı tespit edildi (Şekil 3). Lazer grubunda %87,9, düşük doz lazer grubunda %91,2 ve atmosferik basınçlı soğuk plazma grubunda %91,2 radyografik başarı belirlendi ve tüm gruplar bir arada değerlendirildiğinde istatistiksel olarak anlamlı bir fark olduğu görüldü ($p<0,05$). 24 aylık takip süresi sonunda radyografik başarı yönünden gruplar arası ikili kıyaslamalara bakıldığında Biodentine® grubu ile ferrik sülfat grubu arasında istatistiksel olarak anlamlı bir fark gözlenirken ($p=0,048$), Biodentine® grubu ile lazer grubu arasında, Biodentine® ve düşük doz lazer grupları arasında ve Biodentine® ile atmosferik basınçlı soğuk plazma grupları arasında istatistiksel olarak anlamı bir farklılık tespit edilmedi ($p>0,05$) (Tablo 8).

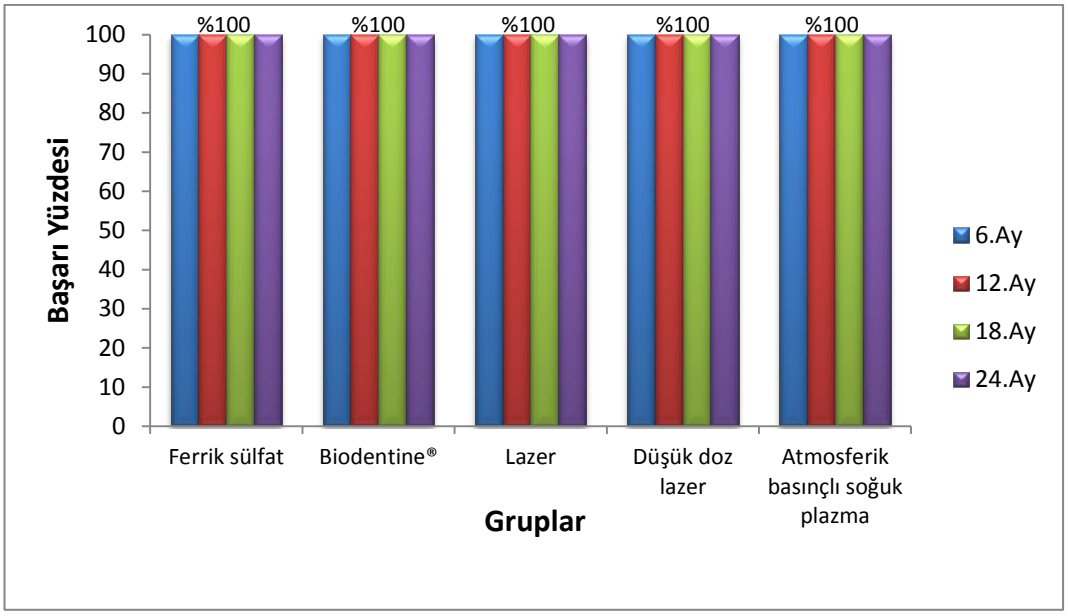

Şekil 2. Grupların takip periyotlarına göre klinik başarı yüzdeleri

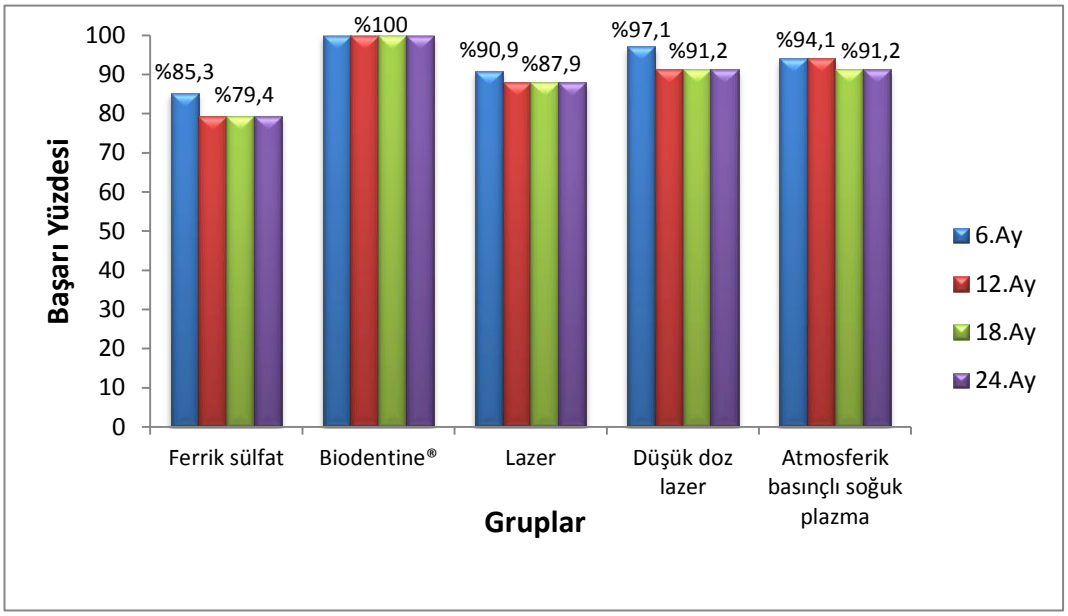

Şekil 3. Grupların takip periyotlarına göre radyografik başarı yüzdeleri

Tablo 8. Klinik ve radyografik başarıyı değerlendirme kriterleri açısından verilerin gruplara ve takip zamanlarına göre dağılımı (Başarılı diş sayısı/Toplam diş sayısı)

	Gruplar											
	Klinik Değerlendirme						**Radyografik Değerlendirme**					
Takip periyodu	Ferrik sülfat n=34	Biodentine® n=35	Lazer n=33	Düşük doz lazer n=34	ABSP n=34	***p* değeri**	Ferrik sülfat n=34	Biodentine® n=35	Lazer n=33	Düşük doz lazer n=34	ABSP n=34	***p* değeri**
6.ay	34/34	35/35	33/33	34/34	34/34	-	29/34$^{A, a}$	35/35$^{A, a}$	30/33$^{A, a}$	33/34$^{A, a}$	32/34$^{A, a}$	*0,094*
12.ay	34/34	35/35	33/33	34/34	34/34	-	27/34$^{A, a}$	35/35$^{A, b}$	29/33$^{A, a,b}$	31/34$^{A, a,b}$	32/34$^{A, a,b}$	***0,047***
18.ay	34/34	35/35	33/33	34/34	34/34	-	27/34$^{A, a}$	35/35$^{A, b}$	29/33$^{A, a,b}$	31/34$^{A, a,b}$	31/34$^{A, a,b}$	***0,047***
24.ay	34/34	35/35	33/33	34/34	34/34	-	27/34$^{A, a}$	35/35$^{A, b}$	29/33$^{A, a, b}$	31/34$^{A, a, b}$	31/34$^{A, a, b}$	***0,048***
***p* değeri**	-	-	-	-	-	-	*0,112*	*1,000*	*0,392*	*0,112*	*0,392*	

- ABSP: Atmosferik Basınçlı Soğuk Plazma
- Büyük harfler her bir grubun farklı zaman aralıklarındaki değerlendirmelerine ait istatistiksel farklılıkları belirtmek için kullanılmıştır.
- Küçük harfler aynı zaman diliminde gruplar arası istatistiksel farklılıkları belirtmek için kullanılmıştır.
- ($p<0,05$)

Bu tez çalışmasında radyografik başarısızlık olarak değerlendirilen internal rezorbsiyonun gruplara göre dağılımı Tablo 9'da gösterildi. 6. ayda ferrik sülfat grubunda 5 dişte, lazer grubunda 3 dişte, düşük doz lazer grubunda 1 dişte ve atmosferik basınçlı soğuk plazma grubunda 2 dişte internal rezorbsiyon görüldü ve gruplar arasında istatistiksel olarak anlamlı bir fark gözlenmedi (*p=0,094*). 12. ayda ferrik sülfat grubunda 7 dişte, lazer grubunda 4 dişte, düşük doz lazer grubunda 3 dişte ve atmosferik basınçlı soğuk plazma grubunda 2 dişte internal rezorbsiyon gözlendi ve gruplar arasındaki fark istatistiksel olarak anlamlı bulundu (*p=0,047*). 18. ayda ferrik sülfat grubunda 7 dişte, lazer grubunda 4 dişte, düşük doz lazer grubunda 3 dişte ve atmosferik basınçlı soğuk plazma grubunda 3 dişte internal rezorbsiyon gözlendi ve gruplar arasında istatistiksel olarak anlamlı fark olduğu belirlendi (*p<0,05)*. 24. ayda ferrik sülfat grubunda 7 dişte, lazer grubunda 4 dişte, düşük doz lazer grubunda 3 dişte ve atmosferik basınçlı soğuk plazma grubunda 3 dişte internal rezorbsiyon gözlendi ve gruplar arasındaki farkın istatistiksel olarak anlamlı olduğu belirlendi (*p<0,05)*. 24 aylık takip süresi boyunca Biodentine® grubunda internal rezorbsiyon gözlenmedi. İnternal rezorbsiyon açısından her bir çalışma grubu kendi içinde değerlendirildiğinde takip zamanları arasında ise istatistiksel olarak anlamlı bir fark tespit edilmedi (*p>0,05)*. Ferrik sülfat grubuna ait bir dişin 24 aylık takip süresince internal rezorbsiyon bulgusu Resim 7'de gösterilmiştir.

Tablo 9. İnternal rezorbsiyon açısından grupların takip zamanlarına göre değerlendirmesi (İnternal rezorbsiyon gözlenen diş sayısı/Toplam diş sayısı)

	Gruplar					
Takip periyodu	Ferrik sülfat n=34	Biodentine® n=35	Lazer n=33	Düşük doz lazer n=34	ABSP n=34	***p* değeri**
6.ay	5/34$^{A, a}$	0/35$^{A, a}$	3/33$^{A, a}$	1/34$^{A, a}$	2/34$^{A, a}$	*0,094*
12.ay	7/34$^{A, a}$	0/35$^{A, b}$	4/33$^{A, a,b}$	3/34$^{A, ab}$	2/34$^{A, ab}$	***0,047***
18.ay	7/34$^{A, a}$	0/35$^{A, b}$	4/33$^{A, ab}$	3/34$^{A, ab}$	3/34$^{A, ab}$	***0,047***
24.ay	7/34$^{A, a}$	0/35$^{A, b}$	4/33$^{A, ab}$	3/34$^{A, ab}$	3/34$^{A, ab}$	***0,048***
***p* değeri**	*0,112*	*1,000*	*0,392*	*0,112*	*0,392*	

- ABSP: Atmosferik Basınçlı Soğuk Plazma
- Büyük harfler her bir grubun farklı zaman aralıklarındaki değerlendirmelerine ait istatistiksel farklılıkları belirtmek için kullanılmıştır.
- Küçük harfler aynı zaman diliminde gruplar arası istatistiksel farklılıkları belirtmek için kullanılmıştır.
- (*p<0,05*)

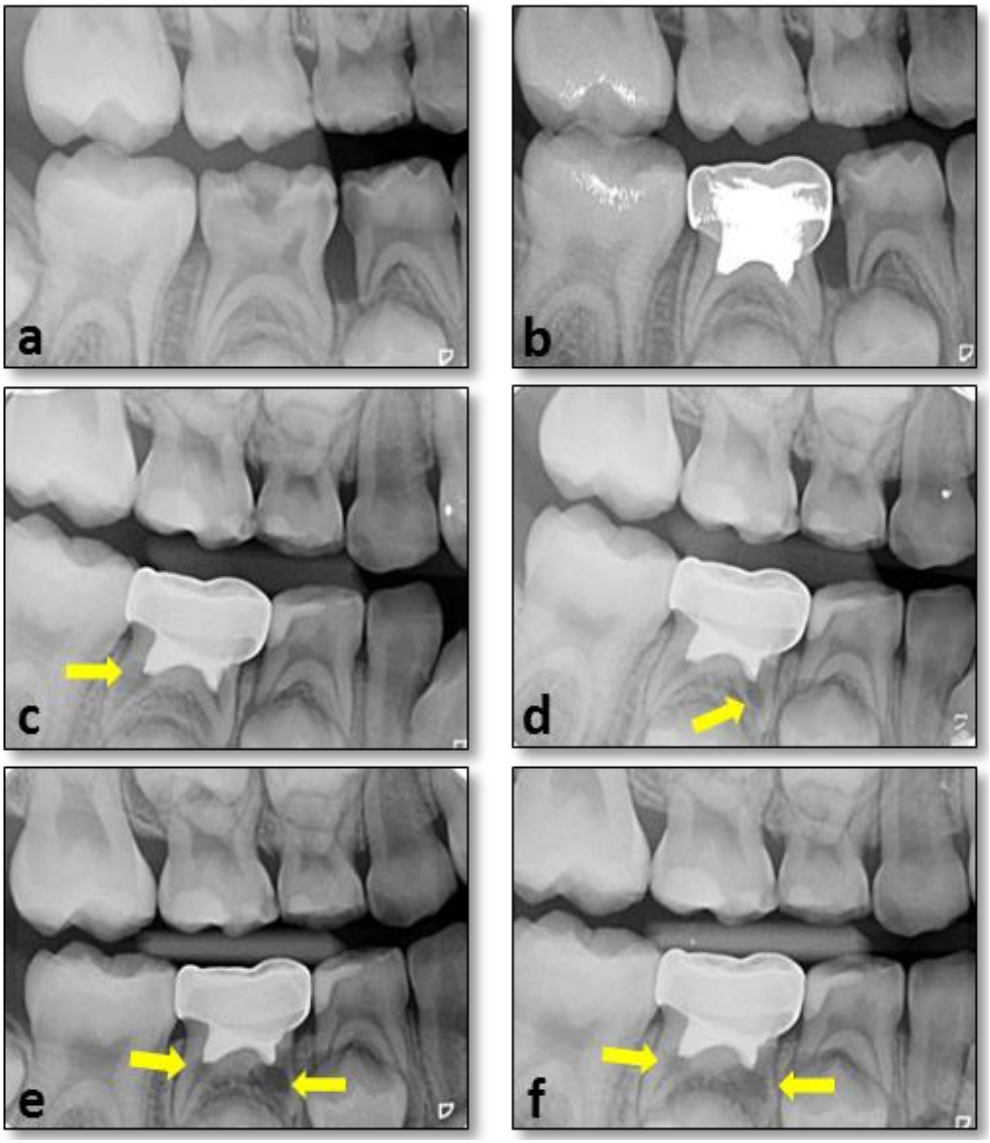

Resim 7. Ferrik sülfat grubuna ait 85 numaralı dişin teşhis, tedavi ve takip seanlarına ait radyografileri **a.** Ferrik sülfat grubuna ait 85 numaralı dişin tedavi öncesinde alınan periapikal radyografi **b.** Tedavi seansı kontrol radyografisi **c.** 6.ay kontrol radyografisinde distal kökte yaygın internal rezorbsiyon görüntüsü (sarı okla gösterilmiştir) **d.** 12.ay kontrol radyografisinde iki kökte de internal rezorbsiyon görüntüsü (oklarla gösterilmiştir) **e.** 18.ay kontrol radyografisnde ilerleyen internal rezorbsiyon görüntüsü **f.** 24.ay kontrol radyografisinde yaygın internal rezorbsiyon görüntüsü

Araştırmada kanal içi kalsifikasyon bulgusu, vital pulpa fonksiyonun göstergesi kabul edildi ve başarısızlık olarak değerlendirilmedi. Kanal içi kalsifikasyon bulgusunun gruplar arası ve grup içi değerlendirilmesine ait bulgular Tablo 10'da gösterildi. 24 aylık takip sonunda kanal içi kalsifikasyon Biodentine® grubunda %20, düşük doz lazer ve atmosferik basınçlı soğuk plazma gruplarında %8,8, lazer grubunda %6,1 ve ferrik sülfat grubunda %5,9 oranında görüldü ve gruplar arasında istatistiksel olarak anlamlı bir fark tespit edilmedi (*p>0.05*). Gruplar kendi içinde takip dönemlerine göre değerlendirildiğinde ise ferrik sülfat, lazer ve düşük doz lazer gruplarında görülen kalsifikasyon değerlerinin dört farklı zaman diliminde (6.ay, 12.ay, 18.ay, 24.ay) istatistiksel olarak anlamlı bir farklılık oluşturmadığı belirlendi *(p>0,05)*. Biodentine® grubunda ise 6.ayda 1 diş, 12.ayda 4 diş, 18. ve 24. aylarda 7 dişte kalsifikasyon gözlenirken takip zamanları arasındaki farklılığın istatistiksel olarak anlamlı olduğu tespit edildi (*p=0,003)*. Benzer şekilde atmosferik basınçlı soğuk plazma grubuna ait takip zamanları arasında da istatistiksel olarak anlamlı bir farklılık olduğu belirlendi (*p=0,029*). 24 aylık takip süresince kanal içi kalsifikasyon bulgusu tespit edilen dişlere ait radyografiler Resim 8 ve Resim 9'da gösterilmektedir.

Tablo 10. Kanal içi kalsifikasyon açısından grupların takip zamanlarına göre değerlendirmesi (Kalsifikasyon gözlenen diş sayısı/Toplam diş sayısı

	Gruplar					
Takip periyodu	Ferrik sülfat n=34	Biodentine® n=35	Lazer n=33	Düşük doz lazer n=34	ABSP n=34	***p* değeri**
6.ay	0/34^{A,a}	1/35^{A,a}	0/33^{A,a}	0/34^{A,a}	0/34^{A,a}	*1,00*
12.ay	2/34^{A,a}	4/35^{A,B,a}	0/33^{A,a}	2/34^{A,a}	3/34^{B,a}	*0,422*
18.ay	2/34^{A,a}	7/35^{B,a}	2/33^{A,a}	3/34^{A,a}	3/34^{B,a}	*0,281*
24.ay	2/34^{A,a}	7/35^{B,a}	2/33^{A,a}	3/34^{A,a}	3/34^{B,a}	*0,281*
***p* değeri**	*0,112*	***0,003***	*0,112*	*0,066*	***0,029***	

- ABSP: Atmosferik Basınçlı Soğuk Plazma
- Büyük harfler her bir grubun farklı zaman aralıklarındaki değerlendirmelerine ait istatistiksel farklılıkları belirtmek için kullanılmıştır.
- Küçük harfler aynı zaman diliminde gruplar arası istatistiksel farklılıkları belirtmek için kullanılmıştır.
- *(p<0,05)*

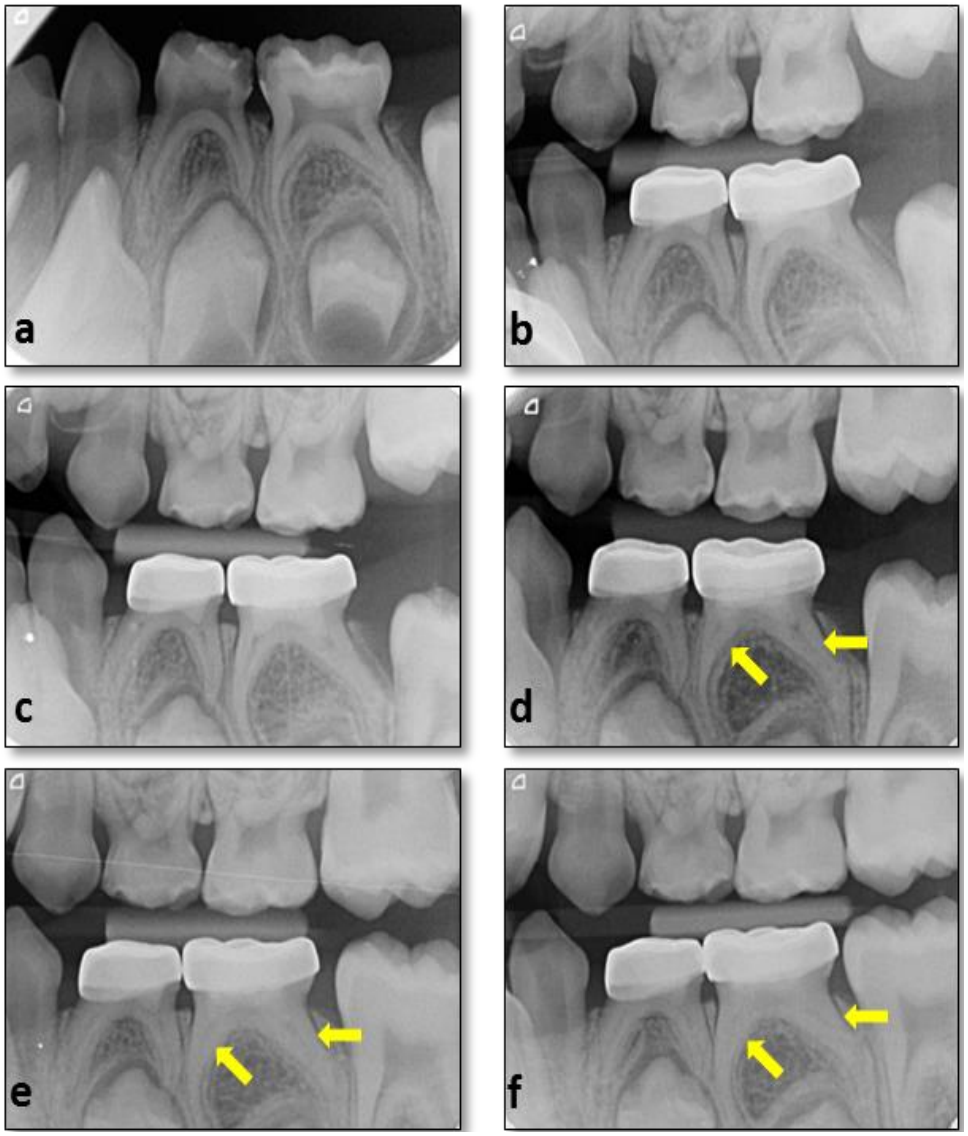

Resim 8. Düşük doz lazer grubuna ait 74 ve 75 numaralı dişlerin teşhis, tedavi ve takip seanlarına ait radyografileri **a.** Düşük doz lazer grubuna ait 74 ve Biodentine® grubuna ait 75 numaralı dişlerin tedavi öncesi periapikal radyografisi **b**. Tedavi seansında alınan kontrol radyografisi **c**. 6. ay kontrol radyografisi **d.** 12. ay kontrol radyografisinde 75 numaralı dişin her iki kökünde de gözlenebilen kanal içi kalsifikasyon (oklarla gösterilmiştir) **e**. 18. ay kontrol radyografisinde 75 numaralı dişte ilerleyen kanal içi kalsifikasyon görüntüsü **f.** 24. ay kontrol radyografisinde 75 numaralı dişin her iki kökünde de gözlenen ve tüm kanal boşluğunu kaplayan kalsifikasyon görüntüsü

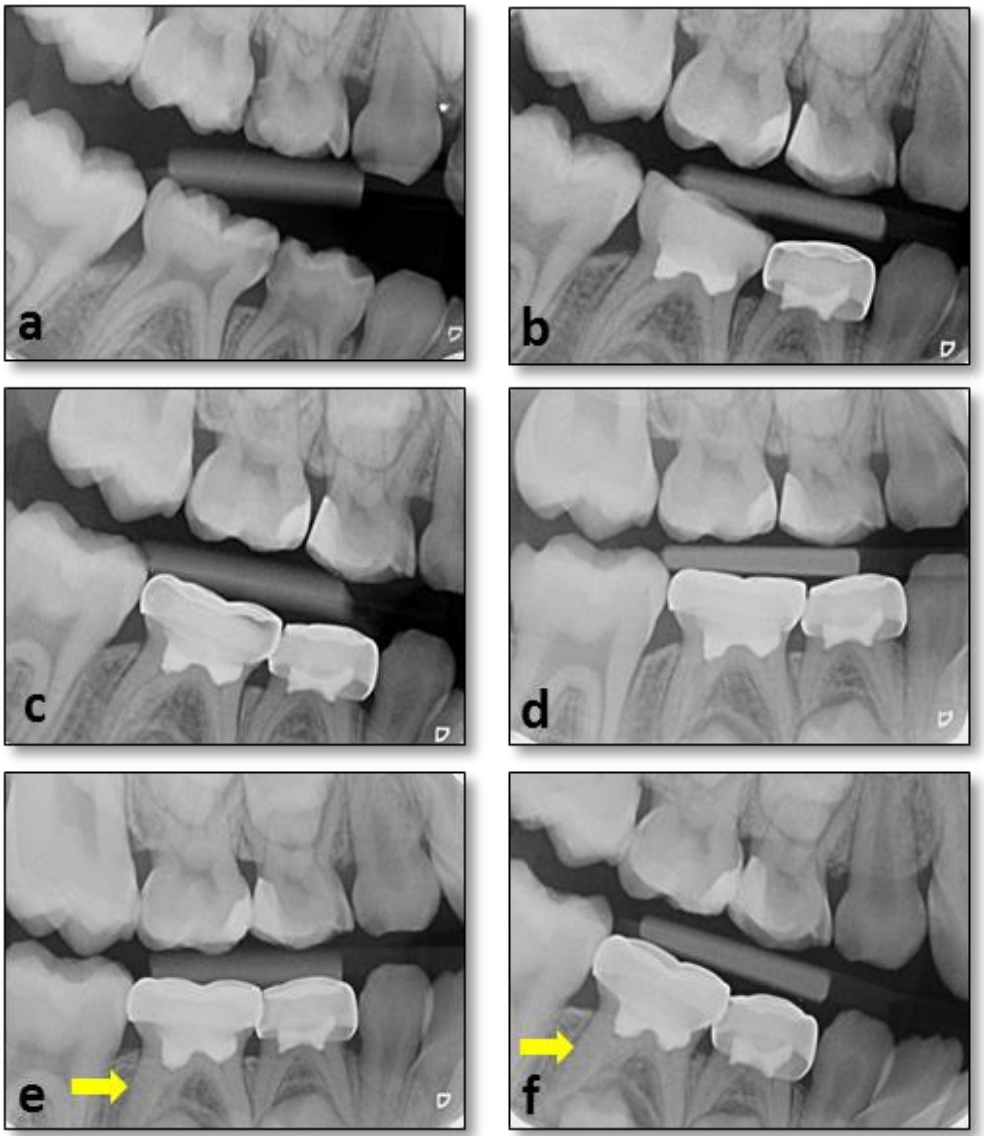

Resim 9. ABSP grubuna ait 84 ve 85 numaralı dişin teşhis, tedavi ve takip seanlarına ait radyografileri **a.**ABSP grubuna ait 84 numaralı ve lazer grubuna ait 85 numaralı dişlerin tedavi öncesi periapikal radyografisi **b.** Aynı dişlerinin tedavi seansı kontrol radyografisi **c.** 84 ve 85 numaralı dişlerin 6.ay kontrol radyografisi **d.** 84 ve 85 numaralı dişlerin 12.ay kontrol radyografisi **e.** 84 ve 85 numaralı dişlere ait 18.ay kontrol radyografisi, 85 numaralı dişin distal kökünde kalsifikasyon görüntüsü (okla gösterilmektedir) **f.** 84 ve 85 numaralı dişlere ait 24.ay kontrol radyografisi , 85 numaralı dişte devam eden kalsifikasyon görüntüsü

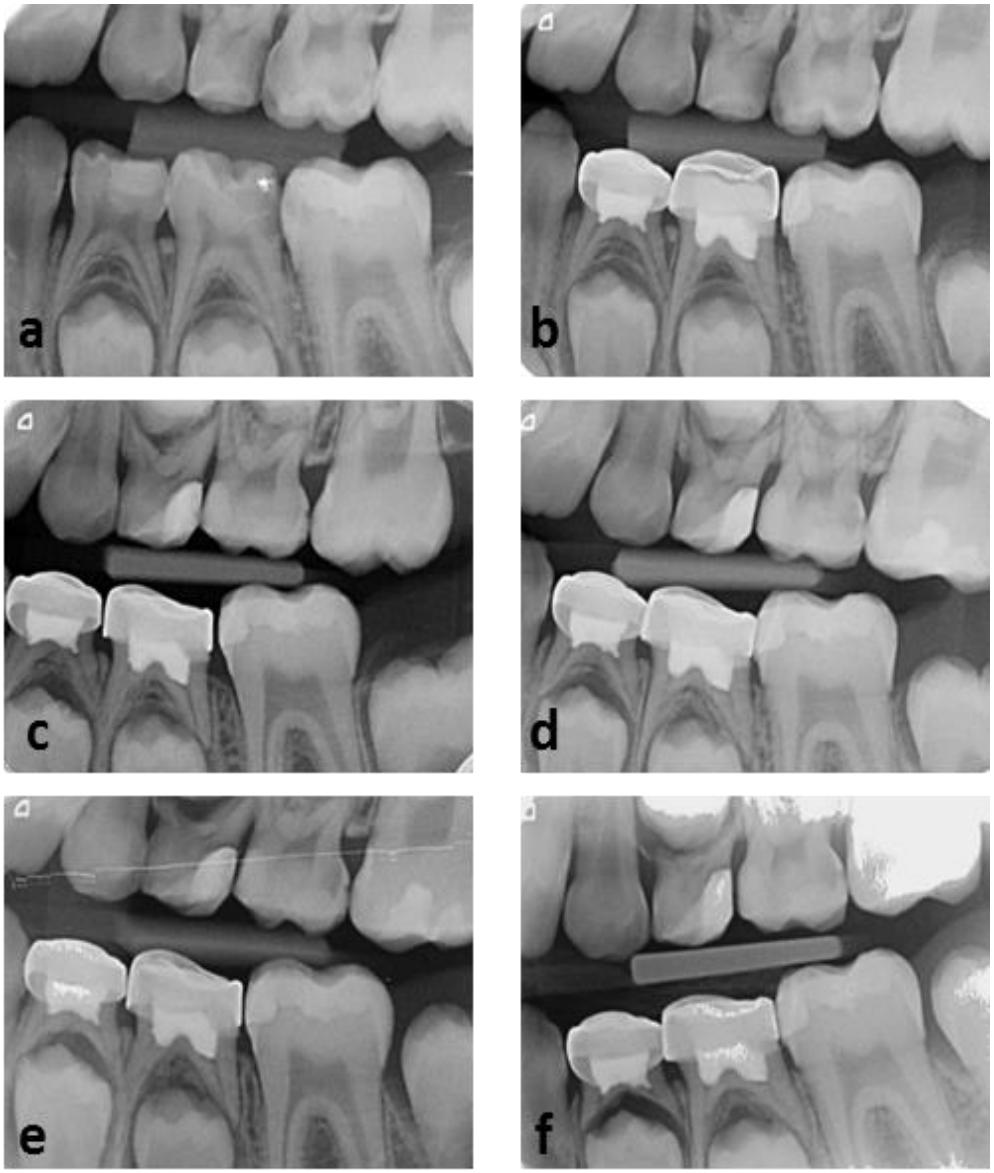

Resim 10. Düşük doz lazer grubuna ait 84 numaralı ve ferrik sülfat grubuna iait 85 numaralı dişlerin teşhis, tedavi ve takip seanlarına ait radyografileri **a.**Düşük doz lazer grubuna ait 84 numaralı ve ferrik sülfat grubuna ait 85 numaralı dişlerin tedavi öncesi periapikal radyografisi **b.** Aynı dişlerin tedavi seansı kontrol radyografisi **c.** 84 ve 85 numaralı dişlerin 6.ay kontrol radyografisi **d.** 84 ve 85 numaralı dişlere ait 12.ay kontrol radyografisinde 84 numaralı dişte başlayan fizyolojik kök rezorbsiyonu **e.** 84 ve 85 numaralı dişlere ait 18.ay kontrol radyografisinde 84 numaralı dişte devam eden fizyolojik kök rezorbsiyonu görüntüsü **f.** 84 ve 85 numaralı dişlere ait 24.ay kontrol radyografisinde 84 numaralı dişe ait ilerleyen fizyolojik kök rezorbsiyonu görüntüsü

Fizyolojik kök rezorbsiyonu değerlendirildiğinde, gruplar arasında istatistiksel olarak anlamlı bir farklılık gözlenmezken (*p>0,05*), her grupta takip süresi arttıkça süt dişlerinin gelişim süreci nedeniyle beklenen şekilde fizyolojik kök rezorbsiyon oranlarının da arttığı görülmüştür (*p<0,05*) (Tablo 11). Takip süresi boyunca fizyolojik kök rezorbsiyonun belirlendiği dişlere radyografiler Resim 10'da gösterilmektedir.

Tablo 11. Fizyolojik kök rezorbsiyonu açısından grupların takip zamanlarına göre değerlendirmesi (Fizyolojik kök rezorbsiyonu gözlenen diş sayısı/Toplam diş sayısı)

	Gruplar					
Takip periyodu	Ferrik sülfat n=34	Biodentine® n=35	Lazer n=33	Düşük doz lazer n=34	ABSP n=34	***p* değeri**
6.ay	0/34^{A}	0/35^{A}	0/33^{A}	0/34^{A}	0/34^{A}	-
12.ay	0/34^{A}	2/35^{A,B}	1/33^{A}	1/34^{A}	0/34^{A}	*0,740*
18.ay	5/34^{A}	8/35^{B}	10/33^{B}	7/34^{B}	12/34^{B}	*0,312*
24.ay	14/34^{B}	17/35^{C}	18/33^{C}	13/34^{C}	18/34^{B}	*0,599*
***p* değeri**	***0,000***	***0,000***	***0,000***	***0,000***	***0,000***	

- ABSP: Atmosferik Basınçlı Soğuk Plazma
- Büyük harfler her bir grubun farklı zaman aralıklarındaki değerlendirmelerine ait istatistiksel farklılıkları belirtmek için kullanılmıştır.
- *(p<0,05)*

Restorasyonlara ait başarıyı değerlendirme kriterlerinden (kuronun marjinal adaptasyonu, kuronda ezilme/deformite, okluzyonda değişiklikler) birinin başarısız olması durumunda diş, restorasyona ait değerlendirme açısından başarısız olarak kaydedildi. Restoratif değerlendirme kriterlerine göre gruplardan elde edilen veriler Tablo 12'de ve skorlanan dişlerden elde edilen başarıların gruplara ve zaman periyotlarına göre dağılımı Tablo 13'de verildi. Takip süresi boyunca restorasyon değerlendirme kriterlerine göre hiçbir dişte başarısızlık bulgusu tespit edilmedi ve 24 ay sonunda başarı oranı %100 olarak belirlendi (Tablo 13).

Tablo 12. Restoratif değerlendirme kriterlerine ait verilerin gruplara göre dağılımı (Başarısız diş sayısı/Toplam diş sayısı)

	Gruplar					
Restorasyon Değerlendirme Kriteri	Ferrik sülfat n=34	Biodentine® n=35	Lazer n=33	Düşük doz lazer n=34	ABSP n=34	***p* değeri**
Kuronun marjinal adaptasyonu	0/34	0/35	0/33	0/34	0/34	-
Kuronda ezilme veya deformite	0/34	0/35	0/33	0/34	0/34	-
Okluzyonda değişiklikler	0/34	0/35	0/33	0/34	0/34	-

- **ABSP:** Atmosferik basınçlı soğuk plazma

Tablo 13. Restorasyonlara ait başarıyı değerlendirme kriterleri açısından verilerin gruplara ve takip zamanlarına göre dağılımı (Başarılı diş sayısı/Toplam diş sayısı)

	Gruplar				
Takip periyodu	Ferrik sülfat n=34	Biodentine® n=35	Lazer n=33	Düşük doz lazer n=34	ABSP n=34
6.ay	34/34	35/35	33/33	34/34	34/34
12.ay	34/34	35/35	33/33	34/34	34/34
18.ay	34/34	35/35	33/33	34/34	34/34
24.ay	34/34	35/35	33/33	34/34	34/34
Toplam Başarı Yüzdesi	%100	%100	%100	%100	%100

- **ABSP:** Atmosferik Basınçlı Soğuk Plazma

4.2. İn-vitro aşamaya ait bulgular

Çalışma sonucunda elde edilen bulgulara göre; ‘Farklı amputasyon tekniklerinin, restoratif materyallerin (cam hibrit, kompozit rezin) süt dişi dentinine

bağlanma dayanımı açısından gruplar arasında fark yoktur.' şeklinde oluşturulan hipotez reddedildi.

4.2.1. Makaslama dayanımına ait bulgular

Araştırmada kompozit rezin materyalin kullanıldığı grupların ortalama bağlanma değerlerinin cam hibrit materyallerin kullanıldığı gruplardan yüksek olduğu görüldü. İstatiksel değerlendirmeler sonucu elde edilen bulgulara göre cam hibrit materyalinin makaslama bağlanma dayanım değerleri için çalışma grupları arasında istatistiksel olarak anlamlı fark tespit edildi (*p=0,004*). Bu gruplara ait ortalama ve standart sapma değerleri ile gruplar arası istatistiksel farklılıklar Tablo 14'te verilmiştir. Bağlanma dayanımı en yüksek olan grup 7,58±0,60 MPa değeriyle lazer grubu iken, en düşük değer 6,70±0,91 MPa ile Biodentine® grubundan elde edildi ve iki grup arasında istatistiksel olarak anlamlı bir fark gözlendi *(p=0,001)*. Ayrıca, Biodentine® grubu; atmosferik basınçlı soğuk plazma *(p=0,002)* ve kontrol grubu *(p=0,008)* ile istatistiksel olarak anlamlı fark gösterirken; ferrik sülfat *(p=0,053)* ve düşük doz lazer *(p=0,401)* grupları ile istatistiksel olarak anlamlı fark göstermedi. Düşük doz lazer grubu ile lazer *(p=0,013)* ve atmosferik basınçlı soğuk plazma *(p=0,018)* grupları arasında istatistiksel olarak anlamlı farklılık tespit edildi. Atmosferik basınçlı soğuk plazma grubu ile ferrik sülfat *(p=0,201)*, kontrol *(p=0,604)* ve lazer *(p=0,896)* grupları arasında istatistiksel olarak anlamlı bir fark gözlenmedi. Cam hibrit örneklerine ait kırık tipleri değerlendirildiğinde ise koheziv tipte kırık gerçekleşmediği gözlenirken adeziv ve miks tip kırık oranları sırasıyla %65 ve %35 olarak hesaplandı. Kırık tipi analizinde gruplar arasında istatistiksel olarak anlamlı bir fark gözlenmezken *(p=0,369)*, gruplara göre kırık tipi dağılımı Şekil 4'te verilmiştir.

Tablo 14. Cam hibrit dolgu materyali uygulanan grupların makaslama bağlanma dayanım testine göre elde edilen ortalama ve standart sapma değerleri (Ort.±St. Sapma) (MPa)

Gruplar (n=20)	Ort.±St. Sapma
Kontrol	7,41[a,c]±0,81
Ferrik Sülfat	7,21[a,d]±0,76
Biodentine®	6,70[b,d]±0,91
Lazer	7,58[a]±0,60
Düşük doz lazer	6,92[b,c,d]±0,77
ABSP	7,54[a]±0,99

- ABSP: Atmosferik Basınçlı Soğuk Plazma
- İstatistiksel olarak anlamlı farklılık gösteren gruplar harflendirme yapılarak gösterilmiştir.

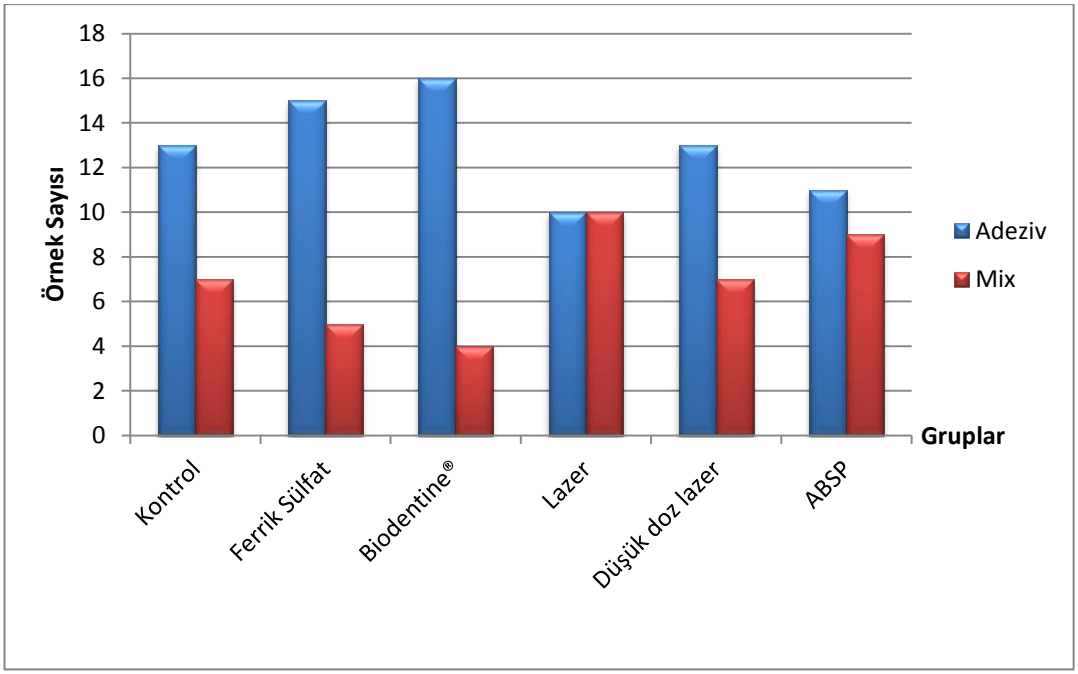

Şekil 4. Cam hibrit materyal ile restore edilen gruplara ait kırık tiplerinin dağılımı

Kompozit materyale ait veriler değerlendirildiğinde, çalışma grupları arasında istatistiksel olarak anlamlı fark olduğu tespit edildi (*p≤0,001*). Bu gruplara ait ortalama ve standart sapma değerleri ile gruplar arası istatistiksel farklılıklar Tablo 15'te verilmiştir. En yüksek ortalama bağlanma değerleri lazer grubuna (13,79±1,24 MPa) ait iken, en düşük değerler ferrik sülfat grubunda (10,17±1,45 MPa) gözlendi. Grupların ikili karşılaştırılmalarında ise ferrik sülfat grubu ile diğer tüm gruplar arasında istatistiksel olarak anlamlı bir fark gözlendi *(p≤0,05)*. Lazer grubu ile düşük doz lazer *(p<0,001)*, Biodentine® *(p=0,003)* ve kontrol *(p=0,019)* grupları arasında istatistiksel olarak anlamlı bir fark gözlendi. Ayrıca düşük doz lazer ve atmosferik basınçlı soğuk plazma grupları karşılaştırıldığında bu iki grup arasında istatistiksel olarak anlamlı bir fark olduğu belirlendi *(p=0,003)*. Kompozit rezin materyal uygulanan örneklere ait kırık analizinde koheziv tip kırık gözlenmezken adeziv ve miks kırık tiplerinin gruplara göre dağılımı incelendiğinde istatistiksel olarak anlamlı bir fark belirlenmedi *(p=0,331)*. Kompozit materyale ait kırık tipi dağılımı Şekil 5'te verilmiştir.

Tablo 15. Kompozit rezin materyal uygulanan grupların makaslama bağlanma dayanım testine göre elde edilen ortalama ve standart sapma değerleri (Ort.±St. Sapma) (MPa)

Gruplar (n=20)	Ort.±St. Sapma
Kontrol	$12,85^{a,b}$±1,34
Ferrik Sülfat	$10,17^{c}$±1,45
Biodentine®	$12,60^{b,e}$±1,17
Lazer	$13,79^{d}$±1,24
Düşük doz lazer	$12,14^{a,e}$±1,47
ABSP	$13,35^{b,d}$±0,65

- ABSP: Atmosferik Basınçlı Soğuk Plazma
- İstatistiksel olarak anlamlı farklılık gösteren gruplar harflendirme yapılarak gösterilmiştir.

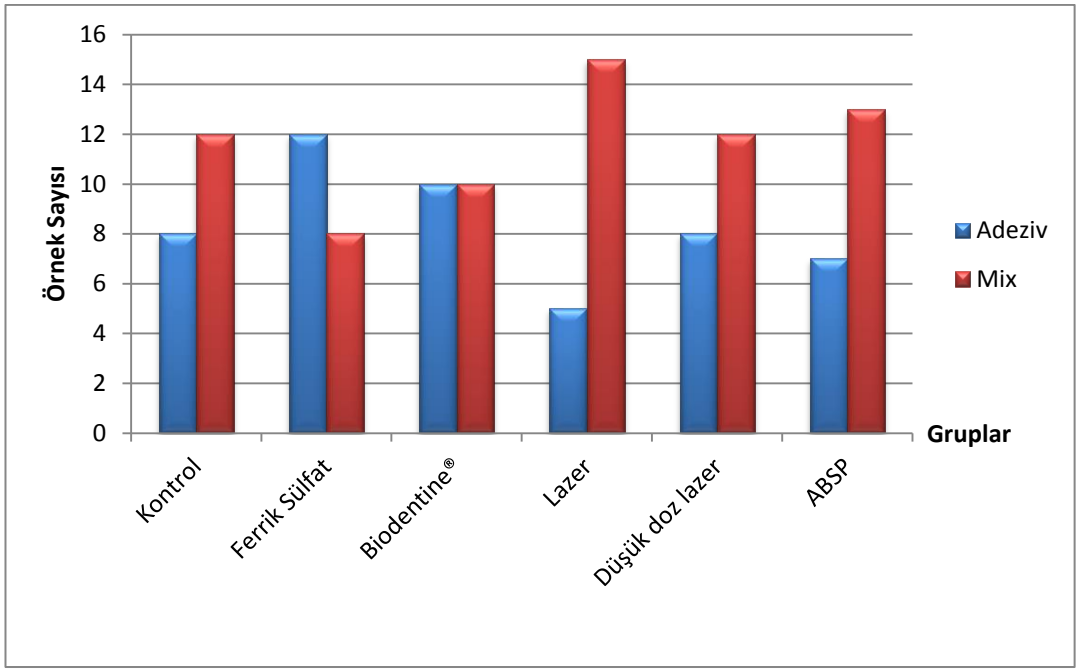

Şekil 5. Kompozit materyal ile restore edilen gruplara ait kırık tiplerinin dağılımı

4.2.2. SEM analizine ait bulgular

SEM analizi ile elde edilen görüntüler analiz edildiğinde; kontrol grubuna ait süt dişi dentin yüzeylerinde yer alan smear tabakası varlığı gözlenmektedir (Resim 11). Ferrik sülfat uygulanması sonucu tıkalı olan dentin tübüleri Resim 12'de görülmektedir. Biodentine® uygulanan dentin yüzeylerinde ise materyal uzaklaştırılmasına rağmen dentin tübülleri içindeki materyal kalıntıları gözlenmektedir (Resim 13). Lazer grubunda Nd:YAG lazerin uygulandığı dentin yüzeyinde smear tabakasının kısmen kalktığı ve dentin tübüllerinin bir kısmının açıldığı gözlenmektedir (Resim 14). Düşük doz lazer grubuna ait dentin yüzeylerinde kontrol grubuna benzer özellikler gösteren bir yapı dikkat çekerken. tıkalı dentin tübüllerinin varlığı ve smear tabakası gözlenmiştir (Resim 15). Atmosferik basınçlı soğuk plazma grubuna ait dentin yüzeyleri incelendiğinde ise dentinin yüzey morfolojisinde kontrol grubundan farklı olarak gözlemlenebilir bir değişim izlenmemiştir (Resim 16).



Resim 11. Kontrol grubuna ait süt dişi dentin yüzeyinin SEM görüntüsü (x5000)



Resim 12. Ferrik sülfat grubuna ait süt dişi dentin yüzeyinin SEM görüntüsü (x5000), sarı oklar açılmış ve tıkalı dentin tübüllerini göstermektedir.



Resim 13. Biodentine® grubuna ait süt dişi dentin yüzeyinin SEM görüntüsü (x5000), sarı ok materyal ile tıkalı olan dentin tübülünü göstermektedir.



Resim 14.. Lazer grubuna ait süt dişi dentin yüzeyinin SEM görüntüsü (x5000), oklar tamamen açılmış olan dentin tübüllerini göstermektedir.



Resim 15. Düşük doz lazer grubuna ait süt dişi dentin yüzeyinin SEM görüntüsü (x5000), sarı ok kısmen açılmış olan dentin tübülünü göstermektedir.



Resim 16. Atmosferik basınçlı soğuk plazma grubuna ait süt dişi dentin yüzeyinin SEM görüntüsü (x5000)

5. TARTIŞMA

Çocuklarda en sık görülen kronik hastalıklar arasında olan diş çürükleri, tedavi edilmediğinde ağrı, estetik ve fonksiyon kaybına neden olarak yaşam kalitesini olumsuz yönde etkileme potansiyeline sahiptir (203, 204). Süt dişlerinde görülen derin dentin çürükleri çok hızlı bir şekilde ilerleyerek süt dişi pulpasına ulaşmaktadır. Enflame/çürükten etkilenmiş olan koronal pulpanın çıkarılarak etkilenmemiş olan vital kök pulpasının biyouyumlu bir materyal ile örtüldüğü ve ardından sızdırmaz bir restorasyonun uygulandığı amputasyon (pulpotomi) işlemi, derin dentin çürüklü süt dişlerinde sıklıkla uygulanan bir tedavi yöntemidir (204). Pulpa üzerine uygulanacak materyalden beklenen temel nitelikler; antibakteriyel özellik göstermesi, biyouyumlu ve non-toksik olmasıdır (205). Süt dişlerinde uygulanan pulpa amputasyonları için çeşitli medikamentlerin ve tekniklerin değerlendirildiği çok sayıda çalışma olmasına rağmen, amputasyon işleminde geride bırakılan pulpanın durumunun değerlendirilmesi ve bu pulpanın canlılığının devamı için en uygun amputasyon medikamentinin ya da tekniğinin seçimi konusunda literatürde fikir birliğinin sağlanamadığı boşluklar yer almaktadır. Bu yüzden, son yıllarda yapılan çalışmalar pulpayı örtüleyecek alternatif materyallere ve amputasyon tekniklerine odaklanmaktadır (5, 139, 143, 204, 206) ve pek çok yayında standardize edilmiş, kontrollü klinik çalışmalara duyulan ihtiyaca vurgu yapılmaktadır (23, 139, 204). Bahsedilen ihtiyaçlar doğrultusunda planlanan bu tez çalışmasının amacı süt dişlerine uygulanan farklı amputasyon tekniklerinin klinik, radyografik ve restoratif olarak değerlendirilmesi, bu tekniklerin pulpa odasına ait dentin dokusuna olan bağlanma dayanımı üzerine etkisinin incelenmesidir.

Süre gelen yıllar boyunca amputasyon tedavilerinde formokrezol, kalsiyum hidroksit, ferrik sülfat ve MTA gibi çok sayıda materyal ya da lazerler, elektrocerrahi gibi non-farmakolojik yöntemler kullanılmıştır (11). Pulpal amputasyon tedavisi için ilk defa 1904 yılında kullanılmaya başlanan formokrezol, uzun yıllar altın standart olarak tercih edilmiştir (10, 29, 76, 152, 160, 167, 204, 207). Park ve arkadaşları derlemelerinde, formokrezolün amputasyon tedavilerinde %84 ile %100 arasında

değişen klinik ve radyografik başarı oranları gösterdiğini bildirmişlerdir (204), Formokrezol, pulpal iyileşmeyi teşvik edici bir özelliği olmamasına rağmen (84), fiksatif ve bakteriyostatik özellikleri sayesinde enflamasyonu inaktif hale getirerek dişin klinik olarak uzun süre semptomsuz kalmasını sağlamakta ve bu işlevi materyalin başarılı olarak değerlendirilmesine neden olmaktadır (84, 160). Bununla beraber, içeriğindeki formaldehit ve krezolün neden olduğu toksik etkiler yıllar içerisinde formokrezolün güvenilirliğini şüpheye düşürmüş ve bu durum formokrezole alternatif yöntem ve medikamentlerin araştırılmasına neden olmuştur (76, 152, 160, 167, 204, 208).

Bu alternatifler arasında öne çıkan ferrik sülfat, kan ile temas ettiğinde oluşturduğu iyon-protein kompleksi ile sağlıklı pulpa dokusunu irritanlara ve mikroorganizmalara karşı koruyarak bir bariyer rolü oynamasının yanında (10, 137, 159, 209), antibakteriyal niteliktedir (156-158). Kolay ulaşılabilirliği ve kolay manipülasyonu, kullanımı sırasında ısıya yol açmaması, bir cihaz kullanımı gerektirmemesi, fiyat uygunluğu gibi avantajları yanında uygulama için özel bir eğitim de gerekmemektedir (160). Histolojik çalışmalarda ferrik sülfatın formokrezole göre daha doku dostu olduğu (210, 211), iki materyalin de klinik ve radyolojik olarak benzer başarı oranları gösterdiği ve formokrezolün zararlı etkilerine karşı ferrik sülfatın alternatif bir yöntem olarak kullanılabileceğini bildirilmiştir (10, 83, 159, 209). Klinik başarısının yüksek olmasından dolayı literatürde birçok çalışma formokrezolü kontrol grubu olarak seçmiş olmasına rağmen (20, 26, 84, 147, 212-216), formokrezole benzer başarı oranları göstermesi ve toksik etkisi olmaması nedeniyle bu tez çalışmasında kontrol grubu olarak ferrik sülfat amputasyonu tercih edildi. Ferrik sülfat kullanılarak gerçekleştirilen amputasyon çalışmalarının bazılarında, pulpanın ampute edilmesinden sonra steril serum fizyolojik emdirilmiş pamuk peletler ile kanamanın durdurulması sonrası %15,5'lik ferrik sülfat solüsyonunun 15 saniye boyunca kanal ağızlarına uygulandığı bildirilmektedir (10, 29, 150, 160, 167, 217). Bazı çalışmalarda ise amputasyon tedavisinde koronal pulpanın ampute edilmesinden sonra kanama kontrolünün serum fizyolojik yerine ferrik sülfat ile sağladıkları bildirilmektedir (218, 219). Amputasyon işlemi sonrası kanamanın serum fizyolojik yerine başka bir ajan ile kontrol altına alınmasının pulpa

vitalitesinin teşhisinde yanılgıya sebep olabileceğini bildiren çalışmalar (10, 29, 150, 160, 167, 217) dikkate alınarak bu tez çalışmasında literatürle paralel olarak serum fizyolojik ile kanama kontrolü sonrası kanal ağızlarına %15,5'lik ferrik sülfat uygulandı.

Mineral trioksit agregat materyaline alternatif olarak piyasa sürülen Biodentine®'nin kolay manüplasyonu, hızlı sertleşmesi, arttırılmış basınç dayanımı ve yoğunluğu, yüksek kalitedeki örtücülüğü, reperatif dentin sentezini uyarabilmesi ve oluşan bu dentinin minimum pörozite içermesi gibi üstün fiziksel ve biyolojik özellikleri materyali öne çıkarmaktadır (13, 20, 136, 139, 146, 152, 167). Biodentine® ve formokrezolün süt dişi amputasyonu açısından karşılaştırıldığı çalışmalar sonucunda, her iki materyalin de yüksek oranlarda klinik ve radyografik başarı gösterdiği ve materyaller arasında istatistiksel olarak anlamlı bir fark bulunmadığı bildirilmektedir (162, 220). Biodentine® ve MTA'nın aynı açıdan değerlendirildiği çalışmalarda da benzer bir sonuç ortaya çıkmıştır (20, 136, 152, 166, 206). Literatürde Biodentine®'in amputasyon tedavisinde kullanımı için umut vadedici bir materyal olduğunun üzerinde durulmaktadır. Bununla beraber, etkinliğinin değerlendirilmesi için uzun takip süresine sahip kontrollü, klinik çalışmalara ihtiyaç duyulduğuna da vurgu yapılmaktadır (11, 20, 162, 221, 222). Bu tez çalışmasında çalışma gruplarından biri olarak tercih edilen Biodentine®, üretici firmanın talimatlarına uygun olarak hazırlanarak kanama kontrolü sonrasında pulpa odası tabanına yerleştirilmek suretiyle uygulandı.

Amputasyon uygulamalarında alternatif tedavi arayışına paralel olarak non-farmakolojik tekniklerin kullanımları zamanla klinik pratikte yer bulmuştur. Bu yöntemlerden biri olan lazerin kullanımı ile ilgili pek çok çalışma literatürde yer almaktadır (2, 10, 22, 23, 25-27, 29, 146, 160, 207, 217, 223, 224). Lazerlerin, hemostatik, antimikrobiyal etkileri ve pulpa dokusunda en az değişikliğe yol açarak hücre onarabilme ve sert doku oluşumunu uyarabilme gibi avantajları nedeniyle alternatif bir amputasyon yöntemi olduğu öne sürülmektedir (23, 25, 31, 143, 207). Uygulandığı pulpa dokusunda elektrocerrahi gibi mekanik hasara yol açmadan hücre iyileşmesini uyarmaktadır ve mekanik kontağa gerek duymadan uygulanabilmektedir

(23, 29). Ayrıca hasarlı dokuda seçici ve kesin etki yeteneğine sahiptir (225). Hedef dokuda minimal termal nekroza yol açarak (225), minimal düzeyde pulpal enflamasyona sebep olup iyileşmeye olumlu katkı sağlayabilmektedir (23, 31). Sistematik derleme ve meta-analizler incelendiğinde, lazer kullanılarak uygulanan amputasyonların diğer amputasyon teknikleri ile benzer klinik ve radyografik başarı oranları gösterdiği ve alternatif bir yöntem olarak kullanılabileceği bildirilmektedir. Ayrıca randomize, kontrollü klinik çalışmalara duyulan ihtiyaca vurgu yapılmaktadır (11, 22, 23). Koagülasyon yeteneği ve yumuşak dokudaki etkinliğinden dolayı amputasyon tedavisi için tercih edilen lazer alternatiflerinden biri olan Nd:YAG lazerlerle başarılı sonuçlar elde edildiği bildirmekle birlikte (226) literatürde Nd:YAG lazerlerin süt dişi amputasyonlarında kullanıldığı sınırlı sayıda çalışmaya rastlanmaktadır (26, 27, 227, 228). Furze ve Furze (228); Liu (26), Odabaş ve arkadaşları (27) Nd:YAG lazer kullanarak gerçekleştirdikleri araştırmalarında 1064 nm, 2W, 20Hz frekansında pulpa yüzeyinde kontaksız modda 10 saniye süre ile uygulama gerçekleştirdiklerini bildirmişlerdir. Nd:YAG lazerin süt dişi amputasyon tedavilerindeki etkinliğini değerlendiren çalışmaların eksikliklerini gidermek amacıyla planlanan bu tez çalışmasında, araştırma grupları arasındaki farkları literatürde yer alan çalışmalarla doğru şekilde kıyaslayabilmek amacıyla bahsedilen çalışmalardaki parametrelerin kullanımı tercih edilmiştir.

Düşük doz lazerler, biyostimulasyon amacı ile uygulanan düşük parametreli ve minimal invaziv yaklaşıma dâhil edilen lazer uygulamalarıdır (223). Bu uygulamaların amputasyon tedavilerinde anti-enflamatuvar etki gösterip dentinogenezisi uyararak pulpada iyileşmeyi sağlayan bir yaklaşıma sahip olduğu bildirilmektedir (130, 223). Düşük doz lazerler hücresel düzeyde iyileşmeyi sağlayabilmek için yalnızca biyolojik bir etki oluştururken, diğer lazer uygulamaları hedef dokuda yüzey tedavisi, hemostaz ve pıhtılaşma gibi çeşitli etkilerin sağlanması amacıyla kullanılmaktadır (23, 29, 229). Düşük doz lazerler kullanılarak uygulanan amputasyon tedavilerinin başarısının değerlendirildiği çalışmalar, bu yöntemin non-farmokolojik yöntemler içinde umut vaat edici olduğunu ve bu konuda yapılacak daha fazla klinik çalışmaya ihtiyaç duyulduğunu vurgulamaktadır (32, 130, 223, 230). Literatür incelendiğinde düşük doz lazer ile uygulanan süt dişi amputasyon

çalışmalarının varlığı görülmektedir (32, 130, 143, 223, 230-233). Öte yandan literatürde Nd:YAG lazer cihazının düşük dozda süt dişi amputasyonlarında kullanımının değerlendirildiği herhangi bir çalışma bulunmamaktadır. Literatürdeki bahsedilen eksiklikleri giderebilmek amacıyla bu tez çalışmasında Nd:YAG lazerin düşük dozu ile uygulanan amputasyon tedavisi çalışma gruplarından biri olarak seçildi ve uygulamalar üretici firmanın talimatları doğrultusunda biyostimülasyon amaçlı R24 950-µm fiber başlığı kullanılarak LP mod ile 0.25-W, 10 Hz güç/cm^2 ayarında 30 saniye süreyle gerçekleştirildi.

Non-farmakolojik, yeni ve umut vaat eden bir diğer teknik olan atmosferik basınçlı soğuk plazma, tıpta ve diş hekimliğinde farklı amaçlar için uygulama alanı bulmuş bir yöntemdir (48, 182, 183, 188, 197, 234-240). Diş hekimliğindeki kullanımları için plazma jeti formundaki cihazlar önerilmektedir. Bu cihazlar ile ağız içinde çok küçük alanlarda bile rahatlıkla uygulama yapılabilmesi, plazma jetin en uygun form olarak tanımlanmasını sağlamıştır (237, 240). Literatür incelendiğinde genellikle ABSP'nin antibakteriyal etkisi, yara iyileşmesi ve hücre fonksiyonları üzerindeki olumlu katkıları ve özellikle uygulandığı yüzeylerde ıslanabilirliği arttırmasına dikkat çekildiği görülmektedir (195, 235, 236, 241). Bu tez çalışmasında araştırma gruplarından biri olarak tercih edilen ABPS, üretici firmanın talimatları doğrultusunda pulpal tedavilerde çocuk hastalar için önerilen mod kullanılarak (1-2 mod seviyesinde, güç max.5 W, frekans 420 Hz–1220 Hz, sinyal aralığı 5 µs–10 µs) 60 saniye süreyle tatbik edildi.

Bilimsel çalışmalarda uygun vaka seçimi, randomizasyon ve maliyet gibi kriterlerin uygun şekilde seçilmesi ve doğru uygulanması, rapor edilen sonuçları doğrudan etkilemekte ve bu sonuçlar klinik uygulamalara yansımaktadır (242, 243). Maliyet, zaman, hasta sayısı ve uyumu gibi gereklilikler uygulamada zorluk oluşturmasına rağmen klinik çalışmaların, belirli takip süreleri boyunca periyodik olarak yapılan değerlendirmelerinden elde edilen sonuçlar ve uygulanan yöntemlerin etkileri hakkında *in-vitro* ve hayvan çalışmalarına kıyasla daha gerçekçi bilgiler verdiği, dolayısıyla klinik çalışmaların, hedef popülasyondaki sağlık uygulamalarında önemli bir rehber olup, gelişmeye katkıda bulunduğu

bildirilmektedir (244). Randomize klinik çalışmalar ise tedavi yöntemlerinin koruyucu ve terapötik etkinliklerinin değerlendirilmesi amacıyla tasarlanan prospektif araştırmalardır (244, 245). Tıp ve diş hekimliği alanında koruma, teşhis ve tedavi prosedürlerini değerlendiren sistematik derleme ve *meta-analizlerden* sonra en güçlü bilimsel kanıt seviyesini sunmaktadırlar (244, 246). Bu tip çalışmaların asıl gücü, çalışmanın sonuçlarını etkileyebilecek değişkenlere karşı çalışma gruplarını dengeleyebilmek için doğru uygulanan stratejilerin oluşturulduğu randomizasyondan kaynaklanmaktadır (247). Ayrıca bu çalışmalar klinik uygulamalar kılavuzlarında yer alan tedavi önerilerini yönlendiren çalışmalar olduğu için bu çalışmaların iyi tasarlanmış, uygulanmış ve sonuçlarının rapor edilmiş olması büyük önem taşımaktadır (244). Bahsi geçen nedenlerle bu tez çalışması, randomize kontrollü klinik bir araştırma olarak tasarlandı.

Çocuk diş hekimliğinde, randomize kontrollü çalışmalarda split-mouth (bölünmüş ağız) tasarımı yaygın olarak tercih edilmekte ve ağzın sağ ve sol taraf olarak iki ayrı bölgeden birisine iki ayrı tedaviden birinin rastgele olarak uygulanması ve sonuçların değerlendirilmesi esasına dayanmaktadır. Hastalar arası karşılaştırmalar yerine hasta içi karşılaştırmalar yapılarak hastalar arası değişkenlik azalmakta ve böylece çalışmanın doğruluğu ve gücü artmaktadır (248, 249). Öte yandan, bu tasarımın ana sorunu, ‘carry-across effect’ olarak adlandırılan tedavi etkisinin bir taraftan diğerine potansiyel kontaminasyonudur (248, 249). Ayrıca tedavi edilecek oral hastalık çocukların ağzında simetrik olarak dağılmadığında (örneğin; hastalığın şiddeti) bu tasarım endike değildir. Her hastada aynı standartta endikasyona sahip sağ ve solda iki ayrı tedavi uygulanması gerektiği için çalışmaya dâhil edilecek hasta seçimi sınırlı sayıda olmakta ve bu durum çalışmanın sonuçlarını da sınırlandırmaktadır (248). Bu nedenlerle, avantajlarına rağmen, bölünmüş ağız tasarımı yalnızca sınırlı sayıda kesin olarak seçilmiş vakada uygulanabilir niteliktedir. Amputasyon tedavisi uygulamalarında her hastanın sağ ve solunda aynı standartta en az iki derin dentin çürüğünün olması gerekliliğinin hasta seçim kriterlerini zorlaştırması ve çürük şiddetinin tam olarak standardize edilmesinin güçlüğü nedeniyle bu çalışmada split mouth dizayn tercih edilmedi.

Randomize edilmiş klinik çalışmalarda ideal olan yaklaşım; hem katılımcıların, hem tedavileri uygulayacak araştırmacıların hem de tedavi sonuçlarını takip dönemlerinde skorlayacak gözlemcilerin kör olmasıdır. Ancak diş hekimliğinde bu tip klinik çalışmalarda tedavileri uygulayacak olan araştırmacının her araştırma grubu için uygulanan farklı teknik ve materyallere hâkim olması gerekliliği körlüğün bu aşamada ideal şekilde sağlanmasını güçleştirmektedir. Bu sebeple bu tarz çalışmalar, sadece katılımcıların kör olduğu tek kör veya katılımcı ve tedavi sonuçlarını takip dönemlerinde skorlayacak gözlemcilerin birlikte kör olduğu çift kör dizaynda tasarlanmaktadır (250). Bu tez çalışmasında, klinik aşamalarda amputasyon materyalleri ve yöntemleri kendilerine özgü farklı basamaklarla gerçekleştirildiğinden tedaviyi gerçekleştiren hekim kör değildi. Tüm gruplarda amputasyon işlemi sonrası restorasyonlar paslanmaz çelik kuron kullanılarak tamamlandığı için hem klinik hem de radyografik değerlendirme sırasında körleme sağlanabildi. Tedaviler sonrasında dişlerin ve uygulanan amputasyon yöntemlerinin takip dönemlerinde kör bir şekilde skorlanabilmesi için hastalar ve dişler kodlandı. Değerlendirme verilerinde her grup ve gruplara ait dişler kodlarla tanımlandığı için istatistiksel analizleri gerçekleştiren araştırmacı da kör bir değerlendirme gerçekleştirdi.

Çocukların herhangi bir uyaran karşısında gösterdiği tepkiler birçok faktörden etkilendiği için klinik değerlendirme kriterlerinde (ağrı gibi) çocuk hastaların tepkisi değişkenlik gösterebilmektedir ve güvenilir olarak tanımlanmamaktadır (23, 251). Bu nedenle değerlendirmeler için hekimin eğitim seviyesi ve çocuk diş hekimliğindeki tecrübesi doğru teşhis için önem taşımaktadır (23, 252). Literatürde farklı tecrübe seviyelerindeki birden fazla hekim tarafından uygulanan amputasyon tedavilerinin sonuçlarının paylaşıldığı çalışmalar olduğu gibi (136, 162, 253-256), tedavi aşamalarının tümünün tek bir hekim tarafından uygulandığı çalışmalar da yer almaktadır (223, 257-259). Rajasekharen ve arkadaşları süt dişi amputasyonlarının başarısını değerlendikleri çalışmalarında hekim tecrübesinin amputasyon tedavileri üzerinde anlamlı bir etki oluşturmadığı sonucuna varmışlardır (136). Öte yandan tedavi uygulamalarının birden fazla hekim tarafından gerçekleştirilmesinin standardizasyonu olumsuz etkileyebileceği ve elde edilen sonuçların homojenliğini

azaltabileceği bildirilmektedir (216). Ayrıca amputasyon tedavilerinde doğru endikasyonun konulması ve pulpal durumun doğru şekilde teşhisi için hekimin deneyiminin tedavinin başarısı üzerinde etkili olabileceği ifade edilmektedir (160). Bu çalışmada teşhis ve tedavilerde standardizasyon ve homojenliğin sağlanabilmesi için klinik uygulamalar tek bir tecrübeli çocuk diş hekimi tarafından gerçekleştirildi.

Bilimsel araştırmalarda, çalışmaya birden fazla gözlemcinin dâhil olduğu durumlarda güvenilirlik düzeyinin belirlenmesi için gözlemci içi ve gözlemciler arası uyumun yüksekliği önemlidir (5). Araştırmalarda bu uyumun değerlendirilmesi için genellikle Kappa testinden yararlanılmaktadır (5, 20, 204, 206, 255). Bu tez çalışmasında; araştırmaya dâhil edilme ve tedavi sonrası başarı/başarısızlık kriterlerinin değerlendirilmesi biri klinik aşamaları da gerçekleştiren, çocuk diş hekimliğinde tecrübeli iki araştırmacı tarafından birbirinden bağımsız olarak gerçekleştirildi. Araştırmacıların, araştırmacı içi ve araştırmacılar arası uyumluluğunun belirlenmesi için Kappa testi uygulandı. Landis ve Koch tarafından yapılan skorlamaya göre Kappa istatistiği ile elde edilen değer 0,81-1,00 aralığında ise ‘neredeyse mükemmel uyum’ olarak yorumlandığı için (260), bu çalışmada elde edilen araştırmacı içi (κ=0,87; κ=0,85) ve araştırmacılar arası uyum (κ=0,83) ‘neredeyse mükemmel uyum’olarak değerlendirildi.

Süt dişlerinde interradiküler ve periapikal bölgede var olabilecek patolojilerin tespiti en iyi şekilde bite-wing radyografiler ile yapılabilmektedir. Teşhis, tedavi ve takip süreçlerinde yüksek kaliteli bite-wing radyografilerin kullanılması gerektiği bildirilmektedir (75). Bite-wing radyografinin alınamadığı veya görüntünün apikal bölge için yetersiz olduğu durumlarda periapikal radyografilerin alınabileceği litaretürde vurgulanmaktadır (76). Bu tez çalışmasında teşhis, tedavi ve takip aşamalarında bite-wing radyografi tekniği kullanıldı.

Restoratif ve endodontik tedavilerde olduğu gibi amputasyon tedavisinde de nem ve mikrobiyal kontaminasyonun önlenmesi tedavinin başarısını etkileyen önemli faktörlerden biridir. Bakteriyal kontaminasyonu en aza indirmek için sterilize edilmiş frezler, el aletleri ve döner aletlerin kullanılması, tükürük kontaminasyonunun önlenmesi gerekmektedir. Ayrıca enfekte debris ve doku

artıklarının uzaklaştırılması amacıyla salin solüsyonuyla irrigasyon yapılması gerekmektedir (79, 261). Bu çalışmada tüm el aletleri, döner aletler, pamuk peletler ve frezler için sterilizasyon ve dezenfeksiyon önlemleri alınarak tedavi ve değerlendirme aşamaları gerçekleştirildi. Tükürük kontaminasyonunun önlenmesi ve nem kontrolü için tükürük emici ile beraber pamuk tampon kullanımı ya da lastik örtü uygulanması dental tedavilerde sıklıkla tercih edilen izolasyon tekniklerindendir (7, 262, 263). Pamuk tampon yönteminin ulaşılabilirliği, ucuz olması ve kooperasyonu zor olan çocuk hastalarda daha kolay uygulanabilirliği avantaj iken (209); çalışma alanının kuru kalmasının sağlanabilmesi amacıyla sıklıkla tamponların değiştirilme zorunluluğu ve aspirasyon riski gibi nedenlerle lastik örtü kullanımı konforlu ve güvenli bir yöntem olarak tanımlanmıştır (262). Literatür incelendiğinde gerçekleştirilen çok sayıdaki klinik çalışmada lastik örtü kullanımının tercih edildiği görülmektedir (10, 29, 35, 150, 152, 162, 223, 264, 265). Araştırmacılar özellikle pulpa tedavilerinde lastik örtü kullanımının altın standart olarak kabul edilmesi gerektiğini, yüksek standartlı tedaviler uygulayabilmek ve hasta güvenliği sağlayabilmek amacıyla lastik örtü kullanımının kritik önem taşıdığını bildirmişlerdir (3, 266). Bu bilgiler dikkate alınarak bu tez çalışmasında amputasyon tedavileri lastik örtü izolasyonu ile gerçekleştirildi.

Süt dişlerinde amputasyon tedavilerinin uzun dönem başarısı için pulpanın durumunun doğru olarak teşhis edilebilmesinin ve kanama kontrolünün büyük önem taşıdığı bildirilmektedir (10). Pulpadaki hipervaskülarizasyon nedeniyle hemostazın sağlanamaması pulpal enflamasyonun klinik göstergesi olduğundan kanamanın doğru şekilde değerlendirilmesi önem taşımaktadır (86). Çürük ile ekspoz varlığında bu bölgede ve kanal ağızlarında gözlenen kanamanın pulpanın enflamasyon durumu ile ilgili kesin bir teşhis sağlayamayacağı bu yüzden kanamanın doğru teşhis için tek başına kriter olarak değerlendirilmemesi gerektiği iddia edilmektedir (91, 267). Pulpal durumun analizini etkilememek için pulpa üzerine kanama durdurucu bir ajan veya teknik uygulamak yerine kanama durdurucu etkisi olmayan serum fizyolojik solüsyonu ile nemlendirilmiş bir pamuk peletin en fazla 5 dakika süre boyunca hafif basınçla uygulanması, sonrasında ise kanamanın durumunun değerlendirilmesi gerektiği bildirilmiştir (10, 29, 160, 167). 5 dakikadan daha uzun süren ve koyu

renkli kanama varlığının pulpa dokusunun ileri derecedeki enflamasyonunun göstergesi olduğu kabul edilmektedir (75, 85, 86, 268). Bu tez çalışmasında kontrol ve çalışma gruplarındaki tüm tekniklerde kanal ağızlarındaki pulpal kanamanın durdurulması serum fizyolojik ile nemlendirilmiş pamuğun hafif basınçla en fazla 5 dakika süreyle uygulanması şeklinde gerçekleştirildi. 5 dakikalık süre içinde kanamanın durdurulamadığı 3 adet dişe kanal tedavisi uygulanarak bu dişler çalışma kapsamından çıkarıldı.

Pulpa tedavilerinde diş ve destek dokuların periyodik şekilde yapılan klinik ve radyografik takibi, tedavi edilen dişin prognozu açısından önem arz etmektedir (7, 269). Pulpada görülen enflamatuvar yanıtlar genellikle bir yıllık bir süre sonrasında bulgu ve semptom gösterdiğinden, pulpal tedavilerin 6 veya 12 aylık takip süreleri sonrasında başarılı/başarısız olarak değerlendirilmesi önerilmektedir (7, 23, 270). Ayrıca pulpal tedavilerin değerlendirilmesinde güvenilir sonuçlar için en az 24 aylık takip süresi boyunca değerlendirilme yapılması tavsiye edilmektedir (11, 23, 152). Bunun haricinde süt dişlerinin fizyolojik rezorbsiyonuna bağlı olarak sağ kalım sürelerinin kısa olması ve hastaların kontrol randevularına devam etmemesi gibi nedenlerle uzun dönem takipli çalışmalarda kısa dönemli çalışmalara kıyasla daha fazla diş kaybına rastlanmaktadır ve bu durum başarı/başarısızlığın doğru şekilde değerlendirilmesini engellemektedir (140). Literatür incelendiğinde 6-66 ay arası farklı takip sürelerine sahip araştırmalar bulunduğu görülmektedir (5, 10, 11, 13, 26, 204). Konu ile ilgili derlemelerde araştırmacılar, amputasyon tedavilerinde klinik ve radyografik başarısızlık oranlarının genellikle düşük olduğunu, bu nedenle fazla sayıdaki dişin uzun takip süreleri boyunca değerlendirildiği çalışmalara duyulan ihtiyacı ifade etmişlerdir (11, 20, 204) Junior ve arkadaşları süt dişi amputasyonlarında MTA ve Biodentine®'in etkinliklerini değerlendirdikleri sistematik derleme ve meta-analizlerinin sonucunda, örneklem büyüklüğü ve takip süresi fazla olan randomize klinik çalışmaya duyulan ihtiyaca vurgu yapmışlardır (20).Tüm bu sebeplerle bu tez çalışmasında amputasyon tedavilerinin takip süresi 6 aylık periyotlar halinde toplam 24 ayda gerçekleştirildi.

Amputasyon tedavilerinin takip periyotlarında gerçekleştirilen değerlendirmelerde klinik, radyografik ve genel başarının analizine yönelik ele alınan kriterler çeşitlilik göstermektedir (5, 7, 11, 20, 82, 136, 142, 152, 204, 212, 254, 255, 264). Literatür incelendiğinde; Casas ve arkadaşlarının (89) kullandığı ve daha sonra Zurn ve Seale (84) tarafından modifiye edilerek hazırlanan, amputasyon tedavilerinin takip sürecinde ortaya çıkan değişikliklerin şiddetini belirlemeyi amaçlayan skorlama sistemini kullanan veya bu skorlama sistemini modifiye ederek uygulayan çalışmaların öne çıktığı görülmektedir (82, 136, 206, 212). Bu skorlama sistemine göre tek bir diş başarılı ya da başarısız olarak belirlenmemekte, her dişe verilen 1 ve 4 arasında değişen skorlarla sayı büyüdükçe var olan patolojinin şiddetinin arttığı düşünülerek daha sık aralıklı kontroller ile takibe devam edilmektedir (136, 206). Bu tez çalışmasında literatürde yer alan çok sayıdaki çalışmanın klinik ve radyografik kriterleri (5, 7, 11, 152, 220, 254, 255, 264) göz önüne alınarak değerlendirme kriterleri belirlendi. Buna göre klinik değerlendirmede; kendiliğinden başlayan/etkene bağlı ağrı varlığı, fistül/apse oluşumu, perküsyon duyarlılığı, palpasyon duyarlılığı, patolojik mobilite varlığı, dişetinde renk değişikliği/hiperemi görülmesi, ilgili bölgede lenfadenopati varlığı dikkate alındı. Radyolojik değerlendirmede ise; periapikal bölgede lezyon varlığı, kökler arası bölgede lezyon varlığı, periodontal aralıkta genişleme, patolojik internal rezorpsiyon, patolojik eksternal rezorpsiyon, pulpa kanal kalsifikasyonu, fizyolojik rezorbsiyon durumu analiz edildi. Klinik ve radyografik değerlendirme kriterlerinden birinin varlığı durumunda ilgili diş başarısız olarak kaydedildi.

Amputasyon tedavisinin son basamağında uygulanacak restorasyonun sızdırmazlığı ve uzun dönem başarısı tedavinin prognozu açısından önemlidir (7, 79, 261). Bu konu ile ilgili olarak restorasyonun sızdırmazlığının önemi ve ideal şekilde uygulanmasının gerekliliği özellikle vurgulanmakla beraber, restorasyon başarısızlığının amputasyon başarısını belirgin şekilde etkileyemeyeceği yapılan araştırmalarla ortaya konulmuştur (271, 272). Huth ve arkadaşları amputasyon tedavileri sonrası kompozit rezin restorasyonlar ve paslanmaz çelik kuron uyguladıkları araştırmalarında, restorasyon kaybının amputasyonun başarısını istatistiksel olarak anlamlı derecede etkilemediğini fakat restorasyon kaybı

durumunda amputasyon başarısızlık oranın 3,7 kat arttığını bildirmişlerdir (10). Amputasyon tedavisi sonrası paslanmaz çelik kuronlar, amalgam dolgular, cam iyonomer simanlar ve rezin kompozitler restorasyon alternatifleri olarak kullanılmaktadır (7, 52, 55, 254, 273). Fiziksel dayanıklılıkları, fiziksel kuvvetlere karşı dirençleri ve daha az mikrosızıntıya sebep olmaları gibi avantajları nedeniyle paslanmaz çelik kuronların kullanımı ilk sırada önerilmektedir ve süt dişlerinde amputasyon tedavisinin başarısını değerlendiren çok sayıdaki çalışmada paslanmaz çelik kuronlar restoratif alternatif olarak tercih edilmiştir (152, 167, 253-255, 265, 274). Bu tez çalışmasında da literatür ile uyumlu olarak amputasyon tedavilerinden sonra cam hibrit ve paslanmaz çelik kuronlar ile daimî restorasyonlar tamamlandı. Uygulanan restorasyonları değerlendirmek için ise; paslanmaz çelik kuronun marjinal adaptasyonu, kuronda ezilme veya deformite oluşması, okluzyonda oluşan değişikliklerin varlığı kriterleri dikkate alındı.

İn-vivo ve *in-vitro* olmak üzere iki kollu olarak tasarlananan bu tez çalışmasında; *in-vivo* aşamada süt dişlerine uygulanan farklı amputasyon tekniklerinin başarılarının 24 aylık takip süresinde klinik ve radyografik olarak değerlendirilmesi, *in-vitro* aşamada ise bu tekniklerin restoratif materyallerin süt dişi dentinine olan bağlanma dayanımı üzerine olan etkileri değerlendirildi.

Klinik aşamadan elde edilen verilere bakıldığında yaş faktörünün kıyaslanan amputasyon tekniklerinin başarısı üzerine etkisinin olmadığı sonucuna ulaşıldı. Yaşla beraber pulpada gerçekleşen histolojik değişiklikler uygulanan vital pulpa tedavilerine olan yanıtı etkilemektedir (255, 275, 276). Odontoblast, subodontoblast ve fibroblastların hücre yoğunluklarının yaşa bağlı olarak azaldığı, yaşlanma sürecinde bu hücrelerin morfolojik değişiklikler geçirdiği ve bu durumun pulpa yaralanmalarındaki iyileşme potansiyelini etkileyebileceği ifade edilmektedir (122, 277). Genç süt ve daimî dişlerde açık olan kök uçları ve buna bağlı olarak var olan yüksek pulpal kanlanma, bu dişlerde yaşlanmaya bağlı olarak gelişen pulpal değişimlerin görülmemesi gibi faktörler uygulanan vital pulpa tedavilerine yanıtı olumlu şekilde etkilemektedir (275, 278). Ayrıca pulpanın rejenerasyon yeteneğinin yaşa bağlı olarak değişebilmekte olduğu (122) ve araştırmalarda mümkün olduğunca

dar bir yaş aralığının seçilmesi gerektiği bildirilmektedir (111, 206). Literatür incelendiğinde küçük yaş grubuna dâhil olan hastalara ideal şartlar altında amputasyon tedavilerinin yapılabilmesinin ancak genel anestezi şartlarında mümkün olabildiği dikkati çekmektedir (143, 218, 219, 255). Bu tez çalışması klinik şartlar altında gerçekleştirildiğinden, hasta kooperasyonu dikkate alınarak çalışmaya 5 yaş altındaki hastalar dâhil edilmedi ve hasta yaş grubu 5-9 yaş olarak belirlendi. Hastaların yaş gruplarına göre dağılımları gruplar arasında istatistiksel fark olmayacak şekilde homojenize edildi. Tedavi gruplarının klinik, radyografik ve restoratif değerlendirilmesinde yaşa bağlı olarak istatistiksel bir fark elde edilmemesinin bu homojenizasyona bağlı olarak oluştuğu fikrindeyiz. Benzer şekilde Vilella-Pastor ve arkadaşları, Rubanenko ve arkadaşları, Olczak-Kowalczyk ve arkadaşları, Durmuş ve Tanboğa, Pescheck ve arkadaşları, Rajasekharan ve arkadaşları çalışmalarında yaş faktörünün amputasyon yöntemlerinin başarısı üzerine anlamlı bir etki oluşturmadığı sonucuna ulaşmışlardır (136, 152, 162, 217, 256, 275).

Amputasyon tedavilerinin başarısında cinsiyet faktörünün rolüne bakıldığında araştırmalarda genellikle cinsiyetler arasında anlamlı bir farklılık oluşmadığının bildirildiği dikkat çekmektedir (82, 136, 217, 254, 264, 275). Sushynski ve arkadaşları 24 aylık takip süresi sonunda cinsiyetin tedavi başarısını etkilemediği sonucuna ulaşmışlardır (253). Benzer şekilde Shirvani ve arkadaşları süt dişlerine uygulanan MTA ve formokrezol amputasyon tedavilerinin başarılarını değerlendirdikleri sistematik derleme ve meta-analizlerinde, 1585 hastadan elde ettikleri veriler sonucunda diş ve ark tipi ile birlikte cinsiyet faktörünün de amputasyon tedavisinin başarısında anlamlı bir farklılık oluşturmadığını bildirmişlerdir (274). Literatürde bu yöndeki bulguların aksine Rubanenko ve arkadaşları, Biodentine® ve formokrezol amputasyon tedavilerini 12 aydan 48 aya kadarki sürelerde değerlendirdikleri çalışmalarında, cinsiyetin istatistiksel olarak anlamlı bir fark oluşturduğunu, yaş ve diş tipinin ise istatistiksel olarak anlamlı bir fark oluşturmadığını bildirmişlerdir (162). Araştırmacılar, takip sürelerince toplam 4 dişte başarısızlık tespit ettiklerini ve tüm başarısız dişlerin kız hastalarda görüldüğünü bildirmişlerdir. Bu tez çalışmasının sonuçları cinsiyet faktörü yönünden

analiz edildiğinde, amputasyon tedavilerinin başarısı üzerine cinsiyetin etkisinin olmadığı sonucuna ulaşıldı.

Amputasyon tedavilerinin başarısını değerlendiren çalışmalarda, araştırmaya dâhil edilen dişlerin ait olduğu ark tipinin etkisi incelendiğinde üst çene süt azı dişleri ile alt çene süt azı dişleri arasında tedavi başarısı yönünden anlamlı bir fark gözlenmediği bildirilmektedir (162, 253, 274, 279). Öte yandan periapikal radyografilerde dişlerin furkasyon bölgesi mandibular molarlarda net bir incelemeye imkân verirken, üst molar dişlerde palatinal kökün ve maksiller sinüsün superpozisyonu dolayısıyla objektif bir değerlendirmenin mümkün olmadığı ve bu durumun yanlış pozitif veya yanlış negatif sonuçların elde edilmesine yol açabileceği bildirilmiştir (5, 254, 280). Bu sebeple bazı araştırmacılar sadece mandibular molar dişleri tedavi kapsamına alarak amputasyon çalışmalarını gerçekleştirmişlerdir (32, 149, 265, 281, 282). Gopalakrishnan ve ark. 2006-2016 yılları arasında yayınlanmış 64 adet klinik çalışmayı incelediklerinde, çoğu araştırmada dişlerin molar tipine göre ayırt edilmediğini tespit ederek araştırmaların %26'sında sadece mandibular dişlerin dâhil edildiğini bildirmişlerdir (5). Diş tipinin amputasyon tedavisi başarısına olan etkisini değerlendiren Pescheck ve arkadaşları, Hugar ve Deshpande, Yıldız ve Tosun molar tipinin başarıyı etkilemediğini bildirmişlerdir (153, 275, 283). Bu tez çalışmasında mandibular 1. ve 2. süt azı dişleri araştırmaya dâhil edildi. Araştırmanın bulguları analiz edildiğinde, diş tipinin amputasyon tedavilerinin klinik ve radyografik başarısını etkilemediği tespit edildi. Ayrıca bu tez çalışmasından elde edilen demografik bulgular bütünüyle ele alındığında cinsiyet, diş tipi ve yaş kriterlerine göre hastaların araştırma gruplarına homojen olarak dağıtıldıkları, ayrıca bu değişkenler açısından klinik ve radyografik başarı oranları arasında istatistiksel olarak anlamlı bir fark olmadığı sonucuna ulaşıldı.

Literatür incelendiğinde süt dişlerine uygulanan farklı amputasyon yöntemleri arasında klinik başarısızlık gözlenen çalışmalar olduğu görülse de (136, 166, 167), çok sayıda çalışmada klinik başarı oranlarının oldukça yüksek olduğu bildirilmektedir (5, 20, 22, 23, 139, 140, 274). Hatta farklı takip süreleriyle gerçekleştirilen pek çok çalışmanın sonucunda klinik başarı oranlarının %100 olduğu

çalışmalar göze çarpmaktadır (32, 150, 206, 265, 284, 285). Junqueira ve arkadaşları süt dişlerinde uygulanan ferrik sülfat ve MTA amputasyonlarını 18 aylık süre boyunca inceledikleri çalışmalarında iki grupta da %100 klinik başarı oranı elde ettiklerini rapor etmişlerdir (150). El Meligy ve arkadaşları Biodentine® ve formokrezol amputasyonu uyguladıkları süt dişlerinde 12 aylık takip süresi sonunda tüm dişlerde klinik olarak başarılı sonuç elde ettiklerini bildirmişlerdir (285). Yine bir başka çalışmada düşük doz lazer ile uygulanan amputasyonların 12 aylık takip süresi sonunda %100 klinik başarı gösterdiğini bildirilmiştir (143). Sonuçları aktarılan bu tez çalışmasında da klinik değerlendirme kriterlerine göre 24 aylık takip süresi boyunca herhangi bir klinik başarısızlık bulgusuna rastlanmamış ve gruplar arasında istatistiksel olarak anlamlı bir fark gözlenmemiştir. Araştırma basamaklarında; endikasyon kriterlerinin net bir şekilde belirlenip hassasiyetle uygulanmasının, dezenfeksiyon ve sterilizasyon kurallarına dikkat edilmesinin, tüm tedavilerin klinik aşamalarının tek bir hekim tarafından gerçekleştirilmiş olmasının ve restorasyon üst yapısının paslanmaz çelik kuron olarak tercih edilmesinin bu başarılı sonucu ortaya çıkardığı fikrindeyiz.

Araştırmanın radyografik değerlendirme aşamasından elde edilen bulgulara bakıldığında; gruplar arasında istatistiksel olarak anlamlı bir fark bulunduğu belirlendi. Bu bulgular arasında gruplar arasındaki farkları yaratan kriterler ise internal kök rezorbsiyonu ve kanal içi kalsifikasyon olarak tespit edildi. Literatüre bakıldığında konu ile ilgili yapılan çalışmalarda benzer şekilde amputasyon tedavilerini takiben en sık karşılaşılan radyografik bulgular internal rezorbsiyon ve kanal içi kalsifikasyon olarak göze çarpmaktadır (35, 82, 83, 160, 286). İnternal kök rezorbsiyonun sebebi tam olarak bilinmemekle birlikte, hızlandırıcı faktörü ne olursa olsun pulpada enflamasyon ve granülasyon dokusu oluşumuna neden olan vasküler bir değişimin bu duruma yol açtığı düşünülmektedir. Süreç değerlendirildiğinde, pulpada normal bağ dokusu hücrelerinin ve makrofajların, osteoklast benzeri çok çekirdekli dev odontoklastlara dönüştüğü bir metaplaziden bahsedilmektedir (83). Bu durum, başarısızlığın ilk göstergesi olarak gerçekleşerek pulpa vital olmasına rağmen sessiz şekilde ilerleyen kronik bir enflamasyon olarak teşhis edilmeden varlığını sürdürebilmektedir (35). Amputasyon uygulamasında kanama kontrolünün yeterli

şekilde sağlanamaması, uygulanan materyalin kan pıhtısı ile teması, bakteriyal sızıntı, enflamasyon ile sonuçlanan yetersiz sızdırmazlık, ideal olmayan restorasyonlar ve pulpa örtüleme materyallerinin irritan etkileri internal rezorbsiyon ile ilişkili faktörler olarak bildirilmektedir (35). Bazı çalışmalarda internal kök rezorbsiyonu, amputasyon sonrası geri kalan pulpanın kronik enflamasyonunun göstergesi olarak kabul edilip başarısızlık olarak değerlendirilirken (140, 150, 160, 162, 206, 287); bazı araştırmacılar ise internal kök rezorbsiyonunu dişin dış yüzeyini perfore etmediği, periodontal ligamentte ve dişi destekleyen kemikte enflamasyona neden olmadığı, stabil kaldığı ve daimî diş etkilenmediği sürece başarısızlık olarak değerlendirmemişlerdir (83, 84, 151, 206, 288). Zurn ve Seale gerçekleştirdikleri çalışmalarında internal rezorbsiyon görülen dişleri direkt olarak başarısız olarak değerlendirmemiş, kullandıkları radyografik skorlama sistemi ile 3'er aylık periyotlarda radyografik değişimleri gözlemleyerek başarılı/başarısız olarak sınıflamışlardır (84). Araştırmacılar, bu çalışmalarında geleneksel olarak başarısız olarak değerlendirilen bazı rezorbsiyon bulgularının zaman içinde stabil kalabildiğini ya da iyileşebildiğini, böylelikle daimî diş sürme zamanına kadar bu dişlerin ağızda takip edilebileceğini ifade etmişlerdir (84). Bununla beraber internal kök rezorbsiyonu kalıcı bir enflamasyonu işaret etmektedir. Süt dişlerinin köklerinin ince olması nedeniyle teşhis edildiklerinde genellikle kök perforasyonu da gerçekleşmiş olabilmektedir (82, 289). Zealand ve arkadaşları bununla ilgili olarak internal rezorbsiyonu başarısızlık kriteri olarak değerlendirmiş, perfore ve perfore olmayan olarak iki şekilde kategorize etmişlerdir. Bununla birlikte perfore olan kategoride bile 1 aylık takip süresinden sonra çekim kararı aldıklarını ifade etmişlerdir (82). Bu tez çalışmasında da internal rezorbsion radyografik başarısızlık olarak değerlendirilmiştir. Tüm gruplar değerlendirildiğinde internal rezorbsiyonun en fazla ferrik sülfat grubunda görüldüğü tespit edilmiştir (7/34 diş). Biodentine® grubunda ise hiçbir dişte radyografik olarak internal rezorbsiyon tespit edilmemiştir. Literatüre bakıldığında, ferrik sülfat kullanılarak yapılan amputasyon çalışmalarında en sık tespit edilen ve başarısızlık olarak değerlendirilen radyografik bulgulardan birinin internal rezorbsiyon olarak bildirildiği görülmektedir (10, 83, 140, 167, 209, 290, 291). Smith ve arkadaşları 242 adet süt dişine uygulanan ferrik sülfat amputasyonlarını restrospektif olarak değerlendirdikleri çalışmalarında 5 yıllık takip

süresi boyunca %18 oranında internal rezorbsiyon bulgusuna rastladıklarını bildirmiştir ve bu başarısızlığın kaide materyali olarak kullandıkları ZOE'nin pulpa üzerindeki irritan etkisinden kaynaklı olabileceğini ifade etmişlerdir (83). Literatürde MTA ve Biodentine® amputasyonlarında da internal rezorbsiyon bulgusunun tespit edildiği çalışmalar olduğu görülmektedir (111, 152, 162, 206, 288). Godhi ve arkadaşları formokrezol ve MTA amputasyonlarını değerlendirdikleri klinik çalışmanın 12 aylık takip süresinde MTA grubuna ait bir dişte internal rezorbsiyon tespit etmişler ve bu başarısızlığın tedavi öncesi var olan ve belirlenemeyen pulpal enflamasyondan kaynaklı olabileceğini belirtmişlerdir (111). MTA ve Biodentine®'in hidrasyon reaksiyonu sonrası kalsiyum hidroksit açığa çıktığı bilinmektedir (109, 111). Yüksek alkaliteye sahip olan kalsiyum hidroksitin pulpayı aşırı uyarması ile pulpa dokusunda metaplaziye yol açarak odontoklast oluşumuna neden olabildiği ve bu durumun internal rezorbsiyon ile sonuçlanabileceği bildirilmektedir (111, 243). Ferrik sülfat ve Biodentine® amputasyonlarının değerlendirildiği bir klinik çalışmanın 9 aylık takibi sonunda en sık tespit edilen başarısızlık bulgusunun yine internal rezorbsiyon olduğu bildirilmiştir. Takip süresince ferrik sülfat grubunda 4 dişte, Biodentine® grubunda ise 2 dişte internal rezorbsiyon bulgusuna rastlandığı ve bu başarısızlıkların süt dişi köklerinin ince yapılı olması ya da teşhis edilememiş enflamasyondan kaynaklanmış olabileceği ifade edilmiştir (167). Bu konu genel olarak değerlendirildiğinde yazarların araştırma sayısının eksikliğine vurgu yaptıkları ve internal rezorbsiyon ve Biodentine® ilişkisinin daha ayrıntılı değerlendirilmesi gereken bir husus olarak ele alındığı görülmektedir (206, 292). Kuo ve arkadaşları, 145 adet süt dişinde gerçekleştirdikleri amputasyon çalışmalarında diyot lazer grubunda 1 dişte, NaOCl grubunda 17 dişte internal rezorbsiyon gözlemlemişler ve bu dişlerdeki rezorbsiyonun ilerlemeden aynı seviyede kaldığı sürece düzenli takip edilmesini tavsiye etmişlerdir (293). Süt dişlerine uygulanan başka bir amputasyon çalışmasında araştırmacılar 9 aylık takip periyodu boyunca ferrik sülfat grubunda %13,33, elektrocerrahi ve diyot lazer grubunda %15 oranında internal rezorbsiyon tespit ettiklerini bildirmişlerdir (160). Lazerler ya da düşük doz lazer amputasyon uygulanan dişlerde %100 radyografik başarı gözlendiğini bildiren çalışmalar da literatürde yer almaktadır (29, 223). Fakat bu çalışmaların 12 ay gibi kısa bir takip süresine sahip olması yüksek başarı oranının sebebi olabilir. Bu tez çalışmasının 24

aylık takip süresi sonunda lazer grubunda 4 dişte, düşük doz lazer ve ABSP gruplarında 3'er dişte internal rezorbsiyon tespit edildi. Bu tez çalışması gibi uzun takip dönemine sahip olan çalışmaların sonuçaları ile uygulanan tedavilerin daha objektif değerlendirilmesi söz konusuyken tedavilerin başarı oranları da bu durumdan etkilenmektedir.

Çinko oksit öjenol siman amputasyon sonrasında temasta olduğu pulpa yüzeyine yüksek miktarda perfüze olarak hidrolize olmaktadır ve bu durum serbest öjenolün açığa çıkmasına yol açmaktadır (243, 294, 295). Öjenolün vital doku üzerine direkt teması farklı derecelerde kronik enflamasyon ve nekroza neden olabilmektedir (83, 295, 296). Kronik enflamasyon sonucu olarak sıklıkla internal rezorbsiyon gerçekleşmektedir (83, 261, 297). Ferrik sülfat amputasyonlarında oluşan metal-protein kompleksinin öjenole karşı bir bariyer olarak rol oynayabileceğini bildiren araştırmalar olduğu gibi (133, 295), bu bariyerin öjenolün etkilerine karşı yetersiz kalabileceği ve enflamatuvar doku cevabının oluşmasına neden olabileceğini iddia eden araştırmacılar da vardır. Ayrıca bu yazarlar, çinko oksit öjenol simanın ferrik sülfat amputasyonlarında ideal kaide materyali olmayabileceği belirtmektedir (83). Öte yandan amputasyon materyali olarak MTA uygulandıktan sonra kaide materyali olarak çinko oksit öjenolün kullanıldığı bir çalışmada araştırmacılar, MTA gibi sızdırmazlık oranı yüksek bir materyale rağmen internal rezorbsiyonun gözlenmesinin pulpanın direkt olarak öjenole maruz kalmasından ziyade amputasyon öncesi var olan ve teşhis edilemeyen kök pulpasına ait enflamasyon varlığı nedeniyle gerçekleşmiş olabileceğini bildirmektedirler (288). Gonzalez-Lara ve arkadaşları 3-11 yaş aralığında 38 hastanın 60 dişinde serum fizyolojik ile kanama kontrolü sonrası amputasyon materyali olarak çinko oksit öjenolü kullanarak gerçekleştirdikleri çalışmalarının 24 aylık klinik ve radyolojik değerlendirilme sonunda başarısızlık görülen 9 dişten 3 tanesinde internal rezorbsiyon gözlendiğini ve toplamda %84,5 oranında başarı elde ettiklerini bildirmişlerdir. Yazarlar çinko oksit öjenol karışımında mümkün olduğu kadar az öjenol kullandıklarını buna bağlı olarak öjenolün irritan etkilerini en aza indirdikleri için internal rezorbsiyon oranının düşük olduğunu ifade etmişlerdir. Ayrıca pulpal durumun yanlış teşhisi ya da subklinik var olan pulpal enflamasyonun başarısızlık

nedenleri olabileceğini belirtmişlerdir (261). Literatürde yer alan ferrik sülfat (10, 29, 160, 218, 219, 298), lazerler (14, 29, 146, 160, 275, 293), düşük doz lazerler (32, 35, 223, 231) ile uygulanan amputasyon tedavilerinin değerlendirildiği çoğu çalışmada kaide materyali olarak çinko oksit öjenolün tercih edildiği görülmektedir. Bu bilgiler ışığında bu tez çalışmasında Biodentine® grubu dışındaki tüm gruplarda amputasyon uygulaması sonrası kaide materyali olarak çinko oksit öjenol tercih edilmiştir. Bu çalışmada Biodentine® grubu dışındaki tüm gruplarda görülen internal rezorbsiyonun uygulanan materyal/yöntemden mi yoksa kullanılan ZOE kaide materyalinden mi kaynaklı olduğunu kesin olarak belirleyememek bu çalışmanın kısıtılığıdır. Bu husustaki eksik bilgileri tamamlayacak histolojik değerlendirmeyi de içeren ayrıntılı araştırmaların gerçekleştirilmesi gerektiği fikrindeyiz.

Pulpal kanal içi kalsifikasyon çok sayıda araştırmacı tarafından tamir yanıtı olarak (reperatif yanıt) düşünülerek başarısızlık olarak nitelenmezken (82, 136, 137, 140, 151, 206, 243, 286-288, 299), bazı araştırmacılar tarafından ise başarısızlık olarak sınıflandırılmıştır (160, 300). Kanal içinde gerçekleşen kalsifikasyonun odontoblastik aktivite sonucu gerçekleştiği, pulpal vitalite ve pulpal fonksiyonunun göstergesi olduğu yönünde literatürde yoğun şekilde yer alan bilgiler dikkate alınarak (26, 82, 140, 206, 301, 302) kanal içi kalsifikasyon varlığı bu tez çalışmasında başarısızlık olarak değerlendirilmemiştir. 24 aylık takip sonunda elde edilen sonuçlara göre çalışma grupları içinde en fazla kanal içi kalsifikasyon Biodentine® grubunda tespit edilmiştir (7/35 diş). En az ise ferrik sülfat (2/34 diş) ve lazer gruplarında (2/34 diş) görülmüştür fakat araştırma grupları arasında istatistiksel olarak anlamlı bir fark bulunmamıştır. Rajasekharan ve arkadaşları çalışmalarında, 46 hastanın 69 adet süt molar dişine iki farklı kalsiyum silikat bazlı siman (Biodentine®, ProRoot WMTA) ve iyodoform bazlı siman (Tempophore™) kullanarak genel anestezi altında uyguladıkları amputasyon tedavilerinin klinik ve radyografik başarılarını değerlendirmişlerdir (136). 18 aylık takip süresi sonunda araştırmacılar, Biodentine® grubunda %95,24 klinik ve %94,4 radyografik başarı, ProRoot WMTA grubunda %100 klinik ve %90,9 radyografik başarı ve Tempophore™ grubunda %95,65 klinik ve %82,4 radyografik başarı tespit etmiş olup istatistiksel olarak gruplar arasında anlamlı bir farklılık gözlenmediğini

bildirmişlerdir. Ayrıca radyografik bulgulardan olan kanal içi kalsifikasyonunun 6. ve 18. aylarda Biodentine® grubunda ProRoot MTA grubuna göre daha fazla olduğunu ve bu farkın istatistiksel olarak anlamlı olduğunu tespit etmişlerdir. Yazarlar Biodentine®'in ilk sertleşme süresince fazla miktarda kalsiyum iyonu salımı yaparak pulpa onarımı için uygun ortamı sağlayabilmesi ve materyalin hızlı sertleşerek daha kalın bir kalsifik doku oluşturmasından dolayı bu sonucun elde edilmiş olabileceğini ifade etmişlerdir (136). MTA ve Biodentine® kullanılarak gerçekleştirilen bir hayvan çalışmasının histolojik sonuçlarına göre Biodentine®'in MTA ile karşılaştırıldığında pulpa hücreleri üzerinde önemli ölçüde daha yüksek uyarıcı aktivite gösterdiği ve gelişimini tamamlamış dişlerde daha kalın onarıcı dentin köprüleri ve gelişmekte olan dişlerde daha fazla pulpa kalsifikasyonu tespit edildiği bildirilmektedir (165). Kusum ve arkadaşları MTA, Biodentine® ve propolis amputasyonlarını değerlendirdikleri çalışmalarının 9 aylık takip süresi sonunda kanal içi kalsifikasyonun MTA grubunda %20 ve Biodentine® grubunda %16 oranı ile en fazla tespit edilen bulgu olduğunu ve kalsifikasyon pulpa vitalitesini gösteren odontoblastik aktivite sonucu gerçekleştiği için başarısızlık olarak değerlendirmediklerini bildirmişlerdir (206). Liu süt dişlerine uygulanan formokrezol ve Nd:YAG lazer amputasyon tedavilerini 6-64 ay arası takip ettiği çalışmasında, Nd:YAG lazer grubunda %33,8, formokrezol grubunda ise %20 oranında kanal içi kalsifikasyon görüldüğünü bildirmiştir. Araştırmacı çalışmasının uzun takip süresine sahip olması nedeniyle kalsifikasyon bulgusunun yüksek oranda olduğunu ifade etmektedir (26). Marques ve arkadaşları formokrezol, kalsiyum hidroksit, düşük doz lazer+ZOE, düşük doz lazer+kalsiyum hidroksit amputasyonu uyguladıkları 20 adet süt molar dişi histolojik olarak değerlendirmişlerdir. Formokrezol grubunda %40, kalsiyum hidroksit grubunda %66,67, düşük doz lazer+ZOE grubunda %100 ve düşük doz lazer+kalsiyum hidroksit grubunda %50 oranında kanal içi kalsifikasyon tespit etmişlerdir. Düşük doz lazerlerin biyostimülasyon etkileriyle kalsifiye doku formasyonunu uyararak bu sonucu doğurduklarını bildirmişlerdir (32). Lazerlerin düşük dozlarda uygulandıklarında pulpada hücresel fonksiyonların devamını sağlarken hücre proliferasyonunu uyarıcı etkilerinin olduğu, yüksek dozlarda ise pulpal hücreler üzerinde inhibitör etkiler oluşturabildikleri bildirilmektedir (31, 32, 172). Bu tez çalışmasında düşük doz lazer grubunda kanal içi kalsifikasyonun lazer

grubundan fazla olduğu; internal rezorbsiyonun ise lazer grubundan daha az olduğu tespit edilmiştir. Bu bulgular literatür ile uyumludur. Ayrıca bu tez çalışmasında 24 ay gibi kısa olmayan bir takip periyodunun tercih edilmesi tüm gruplarda kalsifik değişimlerin tespit edilmesini sağlamıştır. Litertürle uyumlu bulguların tespit edildiği bu çalışmada, reperatif dentin sentezini uyaran biyoaktif bir materyal olan Biodentine® grubunda diğer gruplara kıyasla en yüksek orandaki kanal içi kalsifikasyon verisi tespit edilmiştir.

Araştırmamız dâhilinde değerlendirilen amputasyon tekniklerinin birbirleri ile kıyaslanması sonucunda elde edilen bulgulara bakıldığında klinik başarı yönünden tüm gruplar başarılı iken, radyografik başarı yönünden gruplar arasında istatistiksel olarak anlamlı farklılık elde edildi. Ferrik sülfat grubunun 24 aylık süre sonunda %100 klinik başarı gösterdiği, %79,4 oranında radyografik başarı gösterdiği belirlendi. Literatürde ferrik sülfatın amputasyon tedavilerindeki klinik ve radyografik başarısını değerlendiren çok sayıda çalışma bulunmaktadır (9, 89, 137, 140, 150, 153, 159, 160, 167, 256, 290, 300). Junqueira ve arkadaşları, 31 adet süt dişine MTA ve ferrik sülfat amputasyonu uyguladıkları çalışmalarında 3, 6, 12 ve 18. aylarda tedavi başarılarını klinik ve radyolojik olarak değerlendirmişlerdir. 18 aylık takip süresi sonunda hem ferrik sülfat grubu hem de MTA grubu %100 klinik başarı göstermiştir. 12 ay boyunca iki grupta da %100 oranında görülen radyografik başarının 18. ayda MTA grubu için %100 olarak devam ettiği, ferrik sülfat grubu için ise %85,7'ye düştüğü belirlenmiştir. Ayrıca araştırma dâhilinde takip periyodu süresince çekim zamanı gelen dişlerin çekimleri gerçekleştirilip histolojik olarak değerlendirmiştir. Elde edilen sonuçlara göre ise; sert doku bariyeri sadece MTA grubunda görülmüştür. Kanal obliterasyonu/radiküler stenozis MTA grubuna ait tüm dişlerde görülürken ferrik sülfat grubunda sadece bir dişte tespit edilmiştir (150). Sirohi ve arkadaşları 4-8 yaş arası çocukların 50 süt dişinde ferrik sülfat ve Biodentine® amputasyonu uyguladıkları klinik çalışmalarının 9 aylık takip süresi sonunda ferrik sülfat grubunda %96 klinik ve %84 radyografik başarı elde ederken, Biodentine® grubunda %100 klinik ve %92 radyografik başarı elde ettiklerini bildirmişlerdir (167). Yadav ve arkadaşları 45 adet süt dişine diyot lazer, elektro cerrahi ve ferrik sülfat amputasyonu uygulayarak tedavilerin klinik ve radyografik

başarılarını 9 aylık takip süresince değerlendirmişlerdir. Çalışma sonunda elde edilen verilere göre klinik değerlendirmede ferrik sülfat %86,6 başarı gösterirken, diyot lazer ve elektro cerrahi uygulamalarından %100 başarı elde edilmiştir. Araştırmacılar, radyolojik başarısızlık olarak ise en fazla internal rezorbsiyon görüldüğünü, tüm gruplarda %80 radyolojik başarı tespit edildiğini ve gruplar arasında istatistiksel olarak anlamlı bir fark bulunmadığını bildirmişlerdir (160). Gupta ve arkadaşları ferrik sülfat, elektrocerrahi ve diyot lazer ile süt dişlerinde gerçekleştirdikleri amputasyon çalışmalarının 12 aylık takip süresi sonunda lazerin klinik ve radyografik olarak %100 başarı gösterdiğini, ferrik sülfat ve elektor-cerrahi gruplarının hem klinik hem de radyografik olarak %80 başarı gösterdiğini tespit etmişlerdir (29). Araştırmamız sonucunda ferrik sülfat materyali için klinik başarı oranının radyografik başarıdan yüksek olduğu ve elde edilen oranların literatürle uyumlu olduğu tespit edilmiştir. Materyal kolay uygulanabilir, ucuz ve ulaşılabilir olması, uygulamanın tecrübe gerektirmemesi ve klinik olarak yüksek başarı göstermesi nedeniyle amputasyon tedavilerinde tercih edilebilir nitelikte görülmektedir. Radyografik başarıda çalışmamızda görülen başarısızlıkların endikasyon aşamasında subklinik düzeyde bulunan pulpal enflamasyonlardan kaynaklanmış olabileceği fikrindeyiz. Endikasyon aşamasında gösterilen tüm özene rağmen gerçekleşen bu durum süt dişlerinin pulpal durumunun tam olarak tespitinin güçlüğüne işaret etmektedir.

Bu çalışmanın sonucunda elde edilen verilere göre, Biodentine® grubunun hem klinik hem de radyografik başarıları %100 olarak tespit edildi. Radyografik olarak belirlenen kalsifikasyon bulgusu tüm gruplar içinde en fazla Biodentine® grubunda görüldü ve bu bulgu pulpa vitalitesinin bir fonksiyonu olarak kabul edilerek başarısızlık olarak değerlendirilmedi. Brar ve arkadaşları, süt dişlerinde ferrik sülfat ve Biodentine® amputasyonlarının başarılarını değerlendirdikleri çalışmalarında Biodentine® grubunun %100 klinik ve radyografik başarı gösterdiğini, ferrik sülfat grubunun %84 klinik, %70 radyografik başarı gösterdiğini ve kanal içi kalsifikasyonun en fazla Biodentine® grubunda görüldüğünü rapor etmişlerdir. Araştırmacılar bu sonucun Biodentine®'in biyoaktif etkinliğinden kaynaklı olduğunu ve bu materyalin yüksek başarı oranları nedeniyle amputasyon tedavilerinde öncelikli

olarak tercih edilebileceğini ifade etmişlerdir (137). MTA'ya alternatif olarak piyasaya sürülen biyoaktif endodontik simanların vital pulpa tedavilerinde umut verici sonuçlar verdiğini bildiren araştırmacılar, bu kalsiyum silikat bazlı simanların süt dişi amputasyonlarında MTA ile benzer sonuçlar verdiğine vurgu yapmışlardır (11, 20, 139, 220). Stringhini Junior ve arkadaşları Biodentine® ve MTA nın süt dişi amputasyon tedavisinde kullanıldığı 9 adet klinik çalışmayı temel alarak yayınladıkları sistematik derleme ve meta-analizlerinde 6, 12 ve 18 aylık takip sürelerinde iki materyalin hem klinik hem de radyografik başarı yönünden istatistiksel olarak anlamlı bir farklılık oluşturmayıp materyaller arasında birbirine göre bir üstünlüğün olmadığını ve Biodentine®'in MTA'ya alternatif bir materyal olarak kullanılabileceğini ifade etmişlerdir (20). Smaïl-Faugeron ve arkadaşlarının hazırladıkları Cochrane derlemesinde MTA ve Biodentine®'in klinik ve radyografik başarıları değerlendirilmiş ve iki materyalin 6 ve 12. aylarda istatistiksel olarak anlamlı bir farklılık oluşturmadığı bildirmiştir (11). El Meligy ve arkadaşları 4-8 yaş aralığındaki 37 hastaya ait süt dişlerine Biodentine® ve formokrezol amputasyonu uyguladıkları çalışma sonucunda 108 adet süt dişini değerlendirmişler ve 12 aylık takip süresi sonunda iki grupta da %100 klinik başarı görülürken, Biodentine®'de %100, formokrezolde %98,1 radyografik başarı elde ettiklerini ve gruplar arasında istatistiksel olarak anlamlı bir fark olmadığını bildirmişlerdir (220). Bossu ve arkadaşları 41 adet makaleyi inceleyerek yayınlamış oldukları derlemelerinde 12 aylık takip süresi sonunda MTA amputasyonunda %92 klinik başarı ve %97 radyografik başarı görülürken, Biodentine® grubunda %97 klinik başarı ve %95 radyografik başarı tespit edildiğini bildirmişlerdir. 24 aylık takip süresinde ise Biodentine® ve MTA gruplarının ikisinde de %96,8 klinik başarı gözlenirken, radyografik başarıyı Biodentine® grubunda %93,6; MTA grubunda ise %87,1 oranında tespit etmişlerdir. Çalışma sonucunda Biodentine® için 12 aylık sürede MTA'ya kıyasla daha iyi bir klinik sonuç ve 24 aylık sürede daha iyi bir radyolojik sonuç elde edilmesine rağmen materyaller arasında başarı yönünden istatistiksel olarak anlamlı farklılık olmadığı sonucuna ulaşmışlardır (139). Juneja ve Kulkarni, süt molar dişlerde formokrezol, MTA ve Biodentine® amputasyonlarını değerlendirdikleri çalışmalarının 18 aylık takip süresi sonunda klinik olarak Biodentine® ve MTA gruplarında %100, formokrezol grubunda ise %73,3 başarı

oranı rapor etmişlerdir. Radyografik olarak ise Biodentine® grubunda %86,6; MTA grubunda %100 ve formokrezol grubunda %73,3 oranında başarı tespit etmişlerdir (292). Araştırmada Biodentine® uygulanan iki dişte internal rezorbsiyon ve bir dişte de kanal içi kalsifikasyon gözlenmiş fakat kalsifikasyon bulgusu pulpa vitalitesinin göstergesi olarak değerlendirilerek başarısızlık olarak kabul edilmemiştir. Yazarlar Biodentine®'i biyouyumlu olması ve biyoaktif niteliği ile amputasyon tedavisinde umut vaat edici bir materyal olarak tavsiye etmişlerdir (292). Biodentine®, MTA, formokrezol ve ferrik sülfatın süt dişi amputasyonunda kullanıldığı çalışmaları değerlendiren bir sistematik derleme/meta-analizde Biodentine®'in MTA'ya göre 12 aylık takip süresinde istatistiksel olarak anlamlı bir fark oluşturacak kadar fazla radyografik başarısızlık gösterdiği, 18 aylık takip süresinde ise bu farkın istatistiksel olarak anlamlı olmadığı bildirilmektedir. Aynı derlemenin sonucunda Biodentine®'in klinik ve radyografik başarı oranının ferrik sülfat ve formokrezol ile karşılaştırıldığında istatistiksel olarak anlamlı bir farklılık oluşturmadığı ifade edilmektedir (13). Biodentine® materyalinin pulpanın iyileşme ve rejenerasyonu üzerindeki olumlu etkileri yanında yüksek sızdırmazlık özelliğinin de uzun vadede başarıyı etkileyen bir faktör olması (15, 206), literatürle benzer olarak bu tez çalışmasında da materyalin başarı oranın yüksek olma sebeplerindendir. Pahalı ve göreceli olarak kullanımı tecrübe gerektiren bu materyalin süt dişi amputasyon tedavilerinde MTA ile birlikte öncelikli olarak tercih edilmesi gerektiği fikrindeyiz.

Non-farmakolojik bir amputasyon yöntemi olarak kullanılan lazerler iyileşme potansiyelini arttırma, dentinogenezisi uyarma ve dental pulpanın vitalitesinin devamlılığını sağlayabilme özellikleri nedeniyle amputasyon tedavilerinde kullanılmaktadır (23). Ayrıca lazerler, hemostatik ve antimikrobiyal etkinlik gibi avantajlara sahiptir ve amputasyon tedavilerinde uygulama sırasında pulpa dokusu ile temas gerektirmediğinden pulpa dokusunda mekanik hasar oluşmasına da neden olmamaktadır (23, 25, 29). Bu tez çalışması sonucunda 24 aylık takip süresi sonunda lazer amputasyonu uygulanan gruptan %100 klinik ve %87,9 radyografik başarı elde edildi. Radyografik değerlendirmede başarısızlık olarak değerlendirilen internal rezorbsiyon 4 dişte tespit edildi. İki dişte ise kanal içi kalsifikasyon gözlendi fakat bu bulgu başarısızlık olarak değerlendirilmedi. Literatür incelendiğinde Nd:YAG,

Er:YAG ve diyot lazerler gibi farklı tip lazerlerin amputasyon tedavilerinde kullanıldığı çalışmalar olduğu görülmektedir (10, 14, 23, 25, 29, 34, 160, 217, 227). Liu, 137 adet süt dişi ile gerçekleştirdiği klinik çalışmasında Nd:YAG lazer grubunun %97 klinik ve %94,1 radyografik başarı oranı ile formokrezol grubundan istatistiksel olarak anlamlı derecede daha başarılı olduğunu bildirmiştir. Araştırmacı, bu başarıda Nd:YAG lazerin kök kanallarında kalan pulpanın vitalitesini ve fonksiyonunu korumasına bağlı olduğunu ifade etmektedir (26). Süt dişlerine uygulanan diyot lazer, elektrocerrahi ve formokrezol amputasyonlarının değerlendirildiği başka bir çalışmanın sonucunda araştırmacılar, lazer grubunda %100 klinik ve radyografik başarı oranı tespit etmişler ve lazerin başarısını, tekniğin non-farmakolojik doğası yanında, invaziv bir teknik olmaması, etkin kanama kontrolü sağlaması, dekontaminasyon ve sterilizasyon etkisine sahip olması ile ilişkilendirmişlerdir (29). Ramanandvignesh ve arkadaşları, MTA, Biodentine® ve Er,Cr:YSGG lazer amputasyonu uyguladıkları 4-9 yaş aralığındaki hastalara ait 54 süt dişi ile gerçekleştirdikleri çalışmalarının 9 aylık takip süresi sonunda amputasyon tedavilerinin genel başarı oranlarının MTA için %82, Biodentine® için %94, Er,Cr:YSGG lazer için %78,5 olarak olduğunu, gruplar arasında istatistiksel olarak anlamlı bir fark görülmediğini bildirmişlerdir (146). Yazarlar lazerler ile yeteri kadar dekontaminasyon sağlanabildiği sürece uygulanan kaide materyalinden bağımsız olarak amputasyon tedavilerinde başarı sağlanabileceğini bildirmişlerdir. Çalışmalarının takip süresi sonunda lazer grubunda görülen 3 dişteki başarısızlığın doğru vaka seçiminin yapılamamış olması, lazer ile etkin bir dekontaminasyonun sağlanamamış olması ya da amputasyon sonrası restorasyonların ideal şekilde uygulanamamış olmasından kaynaklı olabileceğini belirtmişlerdir (146). Pescheck ve arkadaşlarının genel anestezi altında 212 adet süt dişine uyguladıkları CO_2 lazer amputasyonu tedavilerinin 18 aylık takip süresi sonunda klinik olarak %98,1, radyografik olarak %91,8 başarı oranı tespit etmişlerdir. En sık görülen radyografik bulguların interradiküler alanda kemik yıkımı (%4,27) ve internal rezorbsiyon (%2,52) olduğunu bildirmişlerdir. Elde ettikleri yüksek başarı oranının lazerlerin sterilizasyon etkisi ile pulpaya bakteriyel invazyonun önlemesinden, endikasyon aşamasında sadece hemostazın tam olarak sağlanabildiği dişlerin çalışmaya dâhil edilmesinden, amputasyon sonrası restoratif materyal olarak paslanmaz çelik

kuronların tercih edilmesinden ve tüm tedavilerin genel anestezi altında uygulanmasından kaynaklanmış olabileceğini ifade etmişlerdir (275). Lin ve arkadaşlarının gerçekleştirmiş oldukları meta-analiz sonucunda ise 18-24 aylık takip sürelerinde formokrezol, ferrik sülfat ve MTA amputasyonunun klinik ve radyografik başarı oranlarının kalsiyum hidroksit ve lazer amputasyonundan daha yüksek olduğu ve bu farkın istatistiksel olarak anlamlılık gösterdiği bildirilmiştir (131). 16 adet randomize klinik çalışma ve bir adet olgu raporununun dâhil edildiği bir başka sistematik derleme ve meta-analiz sonucunda araştırmacılar, lazer amputasyonun formokrezol ile benzer başarı gösterdiğini ve alternatif bir amputasyon yöntemi olarak tercih edilebileceğini bildirmişlerdir (23). Jamali ve arkadaşları yayınladıkları sistematik derleme ve meta-analizlerinde süt dişlerinde formokrezol amputasyonu ve farklı lazer tipleri ile gerçekleştirilen amputasyon tedavilerinin klinik ve radyografik olarak başarılarını değerlendirmişlerdir. Elde ettikleri sonuca göre 1, 3, 6, 9, 12 ve 18. aylık takip sürelerinde lazer amputasyonu ile formokrezol amputasyonuna ait klinik ve radyografik başarı oranlarında istatistiksel olarak anlamlı bir fark olmadığını bu yüzden lazer amputasyonunun alternatif bir yöntem olarak kullanılabileceğini belirtmişlerdir. Ayrıca 980 nm'lik absorpsiyon dalga boyuna sahip olan diyot lazerlere karşı pulpanın direncinin yüksek olduğunu bu sebeple diyot lazerin diğer lazer tiplerine göre amputasyon tedavisi için daha uygun olduğunu ifade etmişlerdir (224). Bu tez çalışmasında Nd:YAG lazer ile gerçekleştirilen tedaviler sonucunda literatürdeki bulgular ile uyumlu, benzer başarı oranları elde edilmiştir. Cihazın pahalı olması, taşınmasındaki güçlük, kullanımının eğitim gerektirmesi dezavantajları olarak görünse de hemostatik ve antibakteriyel nitelikleri, mekanik hasar vermeyen ve kısa süreli bir uygulama olması ve pulpal iyileşmeyi teşvik etmesinin amputasyon tedavilerindeki uzun dönem başarıyı etkilediği fikrindeyiz. Ancak literatürde Nd:YAG lazerlerin amputasyon tedavilerinde kullanıldığı çalışmaların azlığı kıyaslamalarda güçlüğe yol açtığı için diş sayısının fazla olduğu, örneklerin sağlıklı şekilde randomize edildiği, uzun dönem takipli klinik çalışmalara duyulan ihtiyaç devam etmektedir.

Lazerler düşük dozlarda pulpa üzerine uygulandığında, uygulanan lazer çeşidine ve dalga boyuna bağlı olarak, pulpal dokuyu herhangi bir fiziksel değişiklik

oluşturmadan biyolojik kapasitesi dâhilinde olumlu şekilde etkilemesi beklenmektedir (23, 130, 227). Düşük doz lazer uygulamaları; kollajen sentezini, revaskülarizasyon ve epitelizasyonu artırma, enflamatuvar eksudasyonu azaltma, anti-enflamatuvar etki gösterme gibi çok sayıdaki avantaja sahip minimal invaziv bir teknik olarak tanımlanabilir (25, 223). Ayrıca diş dokusuna ait yara bölgesinde kalsifikasyonu uyarıp kalsifik doku formasyonunu sağlamaktadır. Uygulama hipersensitiviteyi azaltarak, endorfin salımını arttırıp bradikinin salımını azaltarak ağrıyı hafifletmekte ve hastanın ağrı eşiğini değiştirmektedir (32, 172, 223). Bu tez çalışmasından elde edilen verilere göre düşük doz lazer grubu %100 klinik başarı ve %91,2 oranıyla yüksek bir radyografik başarı gösterdi ve bu oranlar lazer grubundan yüksek olarak bulundu. Bu sonucun düşük dozda uygulanan lazerin özellikle biyostimulasyon etkisi ile pulpa üzerinde iyileştirici bir etkiye sahip olmasından ve rejenerasyonu uyarıcı etki göstermesinden kaynaklandığı fikrindeyiz. Fernandes ve arkadaşları, 5-9 yaş arası hastaların 60 adet mandibular süt molar dişinde gerçekleştirdikleri klinik çalışmalarında, formokrezol, kalsiyum hidroksit, düşük doz lazer ve düşük doz lazer+kalsiyum hidroksit olmak üzere 4 farklı çalışma grubu oluşturmuşlardır. Araştırmacılar, bu tez çalışması ile benzer şekilde klinik değerlendirmede tüm grupların başarılı olduğunu, radyografik değerlendirmede ise formokrezolün %100, kalsiyum hidroksitin %66,7, düşük doz lazerin %73,3 ve düşük doz lazer+kalsiyum hidroksitin %75 başarı gösterdiğini ve düşük doz lazerlerin alternatif bir amputasyon yöntemi olarak kullanılabileceğini bildirmişlerdir. Ayrıca kalsiyum hidroksit öncesi düşük doz lazer uygulamasının sert doku oluşumundaki olumlu etkisine dikkat çekmişlerdir (35). Aynı araştırmacı grubu tarafından yayınlanan ve aynı yöntemlerin histolojik olarak değerlendirildiği çalışmada düşük doz lazer+kalsiyum hidroksit grubunun en az enflamasyona yol açtığını ve düşük doz lazer grubunda internal rezorbsiyon bulgusu görülmediğini bildirmişlerdir. Bu sonucun düşük doz lazerin biyostimülasyon etkisi ile daha az enflamasyona yol açmasından kaynaklanmış olabileceğini ifade etmişlerdir (32). Alamoudi ve arkadaşları, düşük doz lazer ve formokrezolün amputasyon tedavilerindeki etkinliğini değerlendirdikleri klinik çalışmalarında 5-8 yaş aralığındaki hastaların 106 adet süt dişine uygulanan amputasyon tedavilerini 12 ay takip etmişlerdir. Sonuçta iki yöntemin de %96,1 klinik başarı gösterdiğini, düşük

doz lazerin %100, formokrezolün %98 radyografik başarı gösterdiğini ve gruplar arasında istatistiksel olarak anlamlı bir fark olmadığı bildirilmiştir. Araştırmacılar takip süresince örneklem kaybının gerçekleşmemesinin yüksek başarı oranlarının nedenlerinden biri olabileceğine dikkat çekmişlerdir (223). Uloopi ve arkadaşları, 4-7 arası değişen yaşlardaki 29 hastanın 40 adet süt molar dişine düşük doz lazer ve MTA amputasyonu uyguladıkları çalışmanın 3, 6 ve 12 aylık takip sürelerinde MTA grubunun %94,7 genel başarı gösterirken; düşük doz lazer grubunun 3. ayda %95 olan başarı oranının zamanla azalarak 12. ayda %80 oranına düştüğünü bildirmişler ve iki materyalin 12 aylık takip süresi sonundaki başarı oranları arasındaki farkın istatistiksel olarak anlamlı olmadığı sonucuna ulaşmışlardır. Yazarlar düşük doz lazerden elde edilen başarıda; yöntemin yara iyileşmesindeki olumlu biyolojik etkisinin, hücre proliferasyonunu ve granülasyon dokusu oluşumunu teşvik etmesinin, kollajen sentezini hızlandırmasının, ayrıca mitokondri içindeki ATP (adenozintrifosfat) sentezini arttırmasının ve lenfositleri aktive etmesi gibi özelliklerinin etkisi olduğunu ifade etmişler ve düşük doz lazerlerin amputasyon tedavilerinde alternatif bir yöntem olarak kullanılabileceğini bildirmişlerdir (130). Süt dişi amputasyon tedavilerinde lazerler ve düşük doz lazerlerin formokrezol ile kıyaslandığı bir sistematik derleme ve meta-analizde yazarlar, lazer uygulamalarının formokrezolle benzer ya da daha iyi sonuçlar verdiğini ve alternatif bir yöntem olarak kullanılabileceğini bildirmişlerdir (23). Literatür incelendiğinde düşük doz lazerler ile uygulanan amputasyon tedavilerinin değerlendirildiği çalışmaların sonuçları arasında farklılıklar olduğu dikkati çekmektedir. Bu durumun kullanılan lazer parametrelerindeki çeşitliliğe bağlı olduğu ve lazerin dalga boyu, güç çıkışı, doz ve darbe frekansı gibi çeşitli faktörlerin sonuçları etkilediği bildirilmektedir (223, 303). Düşük doz lazerlerin amputasyon tedavilerindeki etkisi ile ilgili bu tekniğin etki mekanizmasını açıklamak, başarısını ve alternatif bir amputasyon yöntemi olarak önerilebilirliğini belirlemek için daha fazla sayıda klinik çalışmaya ihtiyaç olduğu literatürde vurgulanmaktadır (23, 223).

ABSP'nin yara iyileşmesindeki olumlu etkisi ve antibakteriyal özelliği ile oluşturduğu aktif plazma bileşenleri sayesinde hücre fonksiyonları üzerindeki pozitif etkileri bilinmektedir (183, 184, 186, 235, 236, 241). ABSP'nin yara iyileşmesindeki

olumlu etkisi ve antibakteriyal özelliği ile oluşturduğu aktif plazma bileşenleri sayesinde hücre fonksiyonları üzerindeki pozitif etkileri bilinmektedir (41, 195, 237, 241, 304). Bu tür yüzey modifikasyonlarının plazma uygulanmış yüzeylerde hücre yayılımını arttığı (195); bu sebeplerle plazma uygulamasının apikal papilla hücrelerinin bağlanması için ortamı uygun hale getirerek rejeneratif pulpa tedavilerinde de kullanılabileceği bildirilmiştir (237). Thammajak ve arkadaşları ABSP'nin insan apikal papilla hücrelerinde, hücre proliferasyonu ve mineralizasyonuna direkt etkisini, ayrıca dentin yüzeyine hücre bağlanmasına olan indirekt etkisini değerlendirdikleri çalışmalarının sonucunda; ABSP uygulamasının hücre proliferasyonunu önemli ölçüde değiştirmediğini ancak mineralizasyon sürecini bozabileceğini bildirmişlerdir. Öte yandan ABSP uygulaması öncesi dentin yüzeyinin salin solüsyonu ile irrigasyonunun EDTA ile karşılaştırıldığında hücre tutunmasını önemli ölçüde arttırdığı sonucuna varmışlar ve rejeneratif endodontik tedavilerde kök kanal sistemine hücre tutunmasını arttırmak için ABSP'nin alternatif bir uygulama olabileceğini ifade etmişlerdir (237). Ayrıca yöntemin irrigasyon ajanlarının dezenfeksiyon kapasitesi üzerindeki olumlu etkisi (191, 305), özellikle NaOCl ile yıkama sonrası restoratif materyalin dentin yüzeyine adezyonunu artırması (306) ABSP'yi endodontik tedavi protokollerinde umut verici bir basamak olarak öne çıkarmaktadır (241). Eggers ve arkadaşları ABSP'nin insan osteoblast benzeri hücrelerine olan etkisini inceledikleri *in-vitro* çalışmalarında bu hücrelere 60 saniye süre ile ABSP uygulaması gerçekleştirmiş ve yara iyileşmesi etkinliğinde görevli molekülleri ELISA, PCR ve immünohistokimyasal testler ile incelemişlerdir. Araştırmacılar, çalışmalarının sonucunda plazmanın iyileşme hızına olan katkısını, gen ve protein regülasyonunu etkileyerek sert doku rejenerasyonuna katkı sağlamak yoluyla oluşturduğunu bildirmişlerdir (235). Koban ve arkadaşları çalışmalarında *Streptococcus mutans'*a karşı ABSP uygulamasının klorheksidine kıyasla daha fazla başarılı olduğunu göstermişlerdir (188). Pan ve arakadaşları gerçekleştirmiş oldukları *in-vitro* çalışmalarında, soğuk plazma tedavisinin endodontik tedavi başarısızlıklarından sorumlu başlıca organizma olan *Enterococcus faecalis* (*E. Faecalis*) biyofilmleri üzerindeki etkisini değerlendirmişlerdir (307). Çalışma sonunda araştırmacılar, soğuk plazma tedavisi uygulanan gruplarda mikroorganizma sayısında anlamlı bir azalma gözlendiğini, ayrıca pozitif kontrol grubu ile

karşılaştırıldığında, 8 veya 10 dakikalık soğuk plazma tedavisi uygulamasının istatistiksel olarak anlamlı ölçüde daha yüksek antimikrobiyal etkinliğe sahip olduğunu bildirmişlerdir. Taramalı elektron mikroskobu ile yapılan analizler, ABSP'nin bakteri zarının yırtılmasına ve biyofilm yapısının tamamen yok edilmesine neden olduğunu, konfokal taramalı lazer mikroskobu ile elde edilen sonuçlar da plazma tedavisinin E. faecalis'in ölümüne ve biyolojik olarak tahribine yol açtığını göstermiştir (307). Jungbauer ve arkadaşları yayınlamş oldukları sistematik derlemede ABSP'nin dental patojenler üzerindeki antimikrobiyal etkisine ilişkin *in-vitro* çalışmalardan elde edilen kanıtları sistematik olarak değerlendirmeyi amaçlamışlardır. Değerlendirdikleri 55 çalışmanın sonucunda ABSP'nin reaktif oksijen ve reaktif nitrojen türlerinin oluşumu ile gerçekleşen antimikrobiyal etkinliğinin klinik uygulamalar için umut verici bir alternatif yöntem olabileceğini ifade etmişlerdir (241). Lee ve arkadaşları yayınladıkları çalışmalarında, ABSP'nin direkt olarak ekstraselüler matriks üretimini desteklediğini, yara iyileşmesinde rol alan gingival fibroblastlar üzerine uygulanmasıyla hücre canlılığını etkilemeden ve hücre zarlarına zarar vermeden hücre göçünü uyardığını bildirmişlerdir (308). ABSP diş hekimliğinde araştırılmakta olan yeni bir alan olduğu için hücre ve dokudaki etkinlikleri ile ilgili daha fazla araştırma yapılması gerekmektedir. Şu an için ABSP'nin süt dişlerine uygulanan amputasyon tedavilerinde kullanıldığı herhangi bir çalışma literatürde yer almamaktadır. Non-farmakolojik yöntemlerden biri olan ABSP'nin bu tez çalışmasından elde edilen verilerine göre ABSP grubu %100 klinik ve %91,2 radyografik başarı elde etti. 24 aylık takip süresince toplam 3 dişte internal rezorbsiyon ve 3 dişte kanal içi kalsifikasyon tespit edildi. Ayrıca bu çalışmadan elde ettiğimiz sonuçlara göre ABSP'nin süt dişi amputasyon tedavilerinde düşük doz lazer ile aynı başarı yüzdesine sahip olduğu ve benzer etkiler gösterdiği, lazere kıyasla ise daha yüksek başarı oranı gösterdiği tespit edildi. ABSP'nin antimikrobiyal özelliğinin yanında yara iyileşmesinde üzerine olan olumlu etkileri bu tez çalışmasındaki başarılı sonuçların elde edilmesinde rol oynamıştır ancak cihazın ulaşılabilirliğinin güç olması klinik kullanımda ve araştırmalarda tercih edilmesinin önündeki en büyük engel olarak görülmektedir. Umut vaad eden, kolay ve başarılı bulduğumuz bu non-farmakolojik yöntemin etki mekanizmasını açıklamak,

başarısını ve alternatif bir amputasyon yöntemi olarak önerilebilirliğini belirlemek için klinik ve histolojik çalışmalara ihtiyaç olduğu görülmektedir.

Amputasyon tedavilerinde uzun dönem başarının en önemli faktörlerinden biri de uygulanan restorasyon materyalinin tipidir. Paslanmaz çelik kuronlar fiziksel dayanıklılıkları, fiziksel kuvvetlere karşı dirençleri ve daha az mikro sızıntıya sebep olmalarından dolayı araştırmacılar tarafından öncelikli tavsiye edilen restorasyon materyalleri olmakla birlikte adeziv diş hekimliğindeki gelişmeler alternatif restorasyon materyallerinin kullanımına olanak sağlamaktadır (261).

Derin dentin çürüklü süt dişlerinde amputasyon tedavisi sonrası uygulanacak restorasyon için; materyal ile diş yüzeyi arasındaki bağlanmanın kalitesi, restorasyonun ve tedavinin uzun dönem başarısı etkileyen en önemli faktörlerdendir. Bu nedenle, ağız ortamından dişin iç tabakalarına bakteri ve toksinlerin sızıntısını engelleyecek, bağlanma dayanımı ve bağlanma kalitesi yüksek, başarılı bir dentin-restorasyon bağlantısına ihtiyaç duyulmaktadır (55, 279, 309, 310). Amputasyon tedavisi sonrası öncelikli olarak tercih edilen restorasyon tipi paslanmaz çelik kuronlar olmasına rağmen (7); hasta uyumu, uzayan koltuk süresi, estetik kaygılar ve preperasyon sırasında oluşturulan madde kaybı gibi nedenlerle alternatif restorasyon materyallerinin kullanımı gerekebilmektedir. Bu açıdan bakıldığında; adeziv diş hekimliğindeki gelişmeler, cam iyonomerler ve rezin kompozitlerin amputasyon tedavisini takiben kullanımını gündeme getirmiştir (7, 52, 55, 273, 311).

Rezin kompozitlerin dentin yüzeyine başarılı ve uzun ömürlü bir şekilde bağlanması; smear tabaka, hidrofobik özelliğe sahip restoratif materyal ve hidrofilik özellikteki dentin yüzeyinin birbirine bağlanması ile oluşan, dentin kollajenleri ve rezinden meydana gelen hibrit tabaka sayesinde gerçekleşmektedir. Bu önemli görevine rağmen hibrit tabaka, kompozit restorasyonların en zayıf parçası olarak tanımlanmaktadır (312). Dentin-adeziv ara yüzündeki başarısızlıklar; tamamlanmamış adeziv infiltrasyonu, tam olmayan polimerizasyon, adeziv rezinin hidrolizisi ve hibrit tabakada yer alan kollajen komponentin enzimatik degredasyonu gibi farklı sebeplerle oluşabilmektedir (313). Bu yüzden, dentin yüzeyine yapılan

farklı uygulamalarla dentin-adeziv bağlantısının kalitesinin ve ömrünün arttırılmasına yönelik arayışlar devam etmektedir.

Restoratif materyal alternatiflerinden biri olan cam iyonomerler; diş yüzeyine kimyasal olarak bağlanabilmelerinin yanında sahip oldukları diş dokusuna benzer termal genleşme katsayıları, biyouyumlulukları, neme duyarlılıklarının az olması ve flor salımı gibi özellikleri ile çocuk diş hekimliğinde sıklıkla tercih edilmektedirler (314-316). Zaman içerisinde cam iyonomerler materyallerin içeriklerinde yapılan değişikliklerle; sertleşme süreleri kısaltılarak uygulama kolaylığı sağlanmış bunun yanında arttırılan aşınma direnci ve estetik özellikleri sayesinde kullanım alanları genişletilmiştir (317, 318). Cam iyonomerlerin mekanik özelliklerini güçlendirmek amacıyla silikat parçacıklarının küçültülmesi ve daha reaktif hale getirilmesiyle elde edilen yüksek viskoziteli cam iyonomerlerden olan cam hibritler, amputasyon tedavileri sonrasında da tercih edilebilir restorasyon materyallerinden biri olarak değerlendirilmektedir (54, 55, 318-320).

Bu çalışmanın *in-vitro* aşaması sonucu elde edilen verilere bakıldığında; her iki materyal için de kontrol ve çalışma gruplarına ait bağlanma dayanım değerleri arasında istatistiksel olarak anlamlı bir fark elde edildiği görülmüştür. Tüm gruplar bir arada değerlendirildiğinde, cam hibrit materyalin uygulandığı örnekler, kompozit rezin uygulanan örneklerden daha düşük makaslama bağlanma dayanım değerleri göstermiştir. Kompozit rezinlerin, cam hibritlere kıyasla dentin yüzeyinde daha yüksek makaslama bağlanma değerleri göstermesi; kompozit rezin bağlanması için kullanılan adezivin orta kuvvette (pH=2,7) kendinden asitli bir primere sahip olması ve içeriğindeki monomerlerde yer alan karboksil ve fosfat gruplarının hidroksiapatit kristalleriyle kimyasal olarak bağlanabilme özelliğine bağlanmaktadır (321, 322). Literatürde yer alan, cam iyonomer ve kompozit rezinlerin birlikte incelendiği çalışmalarda da benzer şekilde cam iyonomerlerin dentin yüzeyine rezin kompozitlere göre daha zayıf kuvvetlerle bağlandıkları bildirilmiştir (323, 324). Bu konuda çalışan araştırmacılar, cam iyonomerlerin dentine bağlanma dayanımının arttırılması için dentin yüzeyine asitleme yapılmasının fark yatacak kadar olumlu bir etkisi olmadığını bildirmişlerdir (323, 325). Avila ve arkadaşları, poliakrilik asit

uygulamasının konvansiyonel ve yüksek viskoziteli cam iyonomerlerin dentin yüzeyine bağlanma dayanımına etkisini değerlendirdikleri sistematik derleme ve meta-analizde %10-25 arası değişen oranlarda poliakrilik asit uygulaması yapılarak gerçekleştirilen 15 adet çalışmayı (12 *in-vitro* ve 3 *in-vivo)* incelemişler ve poliakrilik asidin bağlanma dayanım değerlerini arttırdığını fakat istatistiksel olarak anlamlı bir fark oluşturmadığını bildirmişlerdir (325). Somani ve arkadaşları, süt dişi dentin yüzeylerine %10'luk poliakrilik asit uyguladıktan sonra farklı özellikteki cam iyonomerlerin (konvansiyonel cam iyonomer, rezin modifiye cam iyonomer, yüksek viskoziteli cam iyonomer) makaslama bağlanma dayanımını değerlendirmişlerdir. Çalışma sonunda yüksek viskoziteli cam iyonomerlerin bağlanma dayanım değerlerinin rezin modifiye cam iyonomerlerden daha düşük, konvansiyonel cam iyonomerlerden daha yüksek olduğunu bildirmişlerdir. Bu sonuç yazarlar tarafından, rezin modifiye cam iyonomerlerin rezin içeriğine sahip olması ve ışıkla polimerizasyonun materyalin mekanik özelliklerini güçlendirip bağlanma dayanımını arttırmadaki rolüne bağlanmıştır (326). Imbery ve arkadaşları daimî diş dentin örneklerinde gerçekleştirilen farklı yüzey uygulamaları sonrası (Cavity Conditioner, EDTA, Ketac Primer, Self Conditioner, %35 fosforik asit) üç farklı rezin modifiye cam iyonomere ait makaslama bağlanma dayanım kuvvetlerini değerlendirmişler ve %20'lik poliakrilik asit ve %3'lük alüminyum klorit içeren Cavity Conditioner (pH=1,9) uygulanan grubun herhangi bir uygulamanın yapılmadığı kontrol grubuna göre makaslama bağlanma dayanım kuvvetinde anlamlı bir artışa neden olmadığını bildirmişlerdir (323). Bu çalışmadan elde edilen verilere göre dentin yüzeyinin %20 poliakrilik asit içerkli Cavity Conditioner ile pürüzlendirilmesine rağmen cam hibrit gruplarına ait bağlanma değerlerinin kompozit rezin gruplarına kıyasla istatistiksel olarak anlamlı derecede düşük kaldığı tespit edilmiştir.

Elde edilen bulgulara göre lazer grubuna ait makaslama bağlanma dayanım değerleri her iki restorasyon materyali için de diğer gruplara kıyasla daha yüksek olarak elde edilmiştir. Marimato ve arkadaşları, sığır keser dişlerinin dentin yüzeyine Nd:YAG lazer uygulayarak rezin kompozitlerin bağlanmasını değerlendirdikleri çalışmalarında lazerin bağlanmayı arttırdığını bildirmişlerdir (327). Rolla ve arkadaşları ise Nd:YAG lazer uygulaması sonrası üç farklı adeziv sistemin (Tyrian

SPE/One Step Plus, Adper Prompt L-Pop, Single Bond) dentin yüzeylerine olan bağlanmaya etkisini incelemişler ve Single Bond grubunda lazerin etkisinin olmadığını, diğer iki adeziv için ise lazer uygulamasının bağlanma dayanımını arttırarak istatistiksel olarak anlamlı bir fark oluşturduğunu tespit etmişlerdir. Araştırmacılar, Tyrian SPE /One Step PLUS ve Adper Prompt L-Pop'un yüksek bağlanma dayanımı değerlerinin, Nd:YAG lazerin dentinde kalsiyum konsantrasyonundaki artışa sebep olması ve bu adeziv sistemlerin içeriğinde bulunan monomerler ile artan kalsiyum arasındaki kimyasal etkileşim nedeniyle gerçekleşmiş olabileceğini bildirmişlerdir (328). Ayrıca Dayem (2010) Nd:YAG lazerin, dentindeki kollajen ağını uzaklaştırarak monomerlerin düzensiz yapıdaki dentin yüzeyine ve açılmış dentin tübüllerine yayılımını sağladığını ve böylelikle rezin materyalin bağlanmasının arttığını göstermiştir (329). Öte yandan Nd:YAG lazerin dentin yüzey bağlanmada arttırıcı bir etki oluşturmadığını bildiren çalışmalar da vardır (330-332). Matos ve arkadaşları Nd:YAG lazerin, kompozit rezinin mine ve dentin dokularına bağlanmasındaki etkisini değerlendirmişler ve lazer uygulanan dentin yüzeylerindeki bağlanma dayanım değerlerinin lazer uygulanmamış gruba göre daha düşük olduğunu belirlemişlerdir. Ayrıca bağlanma dayanım değerlerinin arttırılabilmesi için, adezivin dentin yüzeyine uygulanmasından sonra Nd:YAG lazerin materyalin üzerine uygulanması ve ardından polimerizasyonun sağlanması gerektiğini bildirmişlerdir (330). Riberio ve arkadaşları kompozit rezinlerin daimî diş dentin yüzeylerine olan bağlanma dayanımını değerlendikleri çalışmalarının sonucunda; Nd:YAG lazerin, bağlanma dayanım değerlerinde istatistiksel olarak anlamlı bir değişim oluşturmadığını tespit etmişlerdir (331). Tarçın ve arkadaşları, Nd:YAG lazer, Er,Cr:YSGG lazer ve %37'lik ortofosforik asit uygulaması yapılan dentin yüzeylerine iki farklı içeriğe sahip (aseton, etanol) adeziv ajanın bağlanma dayanımlarını değerlendirmişler ve çalışma sonunda yalnızca lazerle dentin yüzeyini pürüzlendirmenin geleneksel asit uygulamalarına alternatif olamayacağı sonucuna ulaşmışlardır (332). Bu çalışmada, Nd:YAG lazerin amputasyon tedavisinde kullanıldığında süt dişi dentin yüzeylerinde oluşturduğu değişiklikler ve bu değişiklikler neticesinde elde edilen bağlanma dayanım değerleri değerlendirilmiş, dolayısıyla uygulanan lazerin şiddeti ve süresi amputasyon uygulamasına göre belirlenmiştir. Literatürde yer alan, Nd:YAG lazer uygulamasının materyalin dentin

yüzeyine olan bağlanma dayanımına etkisinin değerlendirildiği *in-vitro* çalışmalara kıyasla bu araştırmada tercih edilen lazer uygulama süresi daha kısa olmasına rağmen, hem kompozit hem de cam hibrit uygulanan gruplarda en yüksek makaslama bağlanma dayanım değerleri Nd:YAG gruplarına aittir. Araştırmanın SEM ile yapılan değerlendirilmesinde, lazerin dentin yüzeyindeki smear tabakasını kısmen kaldırdığı ve dentin tübüllerinin bir kısmının açıldığı belirlenmiştir.

Nahas ve arkadaşları, daimî diş dentin yüzeylerine Er:YAG lazerin dört farklı enerji seviyesi uygulayarak (50mJ, 60 mJ, 80 mJ, 100 mJ) kendinden bağlanabilen rezin kompozit materyalin bağlanma dayanımını değerlendirdikleri çalışmalarında, 60 mJ enerji düzeyindeki lazerin daha yüksek dozda lazer uygulanan gruplara göre bağlanma dayanımını arttırdığını bildirmişlerdir (178). Paryab ve arkadaşları, total etch ve self-etch adeziv sistemlerin (Single Bond, Clearfil SE Bond) frez ve Er:YAG lazerin iki farklı enerji dozu (300mJ, 400mJ) ile hazırlanan süt dişi dentinine makaslama bağlanma dayanım direncini değerlendirdikleri çalışmalarında; lazer gruplarının daha düşük bağlanma dayanımı göstermesine rağmen kontrol grubu ile istatistiksel olarak anlanmlı bir fark oluşturmadığını bildirmişlerdir. Çalışmalarda kullanılan lazerlerin tipi, enerji yoğunluğu, frekansı, atım süresi, hedef yüzeyden uzaklığı gibi etkenler farklı sonuçlara yol açabilmektedir (333).Bu çalışmada düşük dozda kullanılan Nd:YAG lazer ile hem cam hibrit hem de kompozit rezin uygulanan gruplarda lazer uygulaması yapılmayan kontrol grubuna kıyasla istatistiksel olarak anlamlı bir fark tespit edilmemesi kullanılan lazer tipi ve enerji düzeyine bağlı olduğu ve dentin yüzeyinde ve smear tabakasında değişikliğe neden olabilecek bir etkiye sahip olmadığı düşünülmektedir. Literatürde düşük doz lazer ile fotobiyomodülasyonun araştırmamızda kullanıldığı şekliyle değerlendirildiği herhangi bir çalışmaya rastlanmamıştır. Elde ettiğimiz SEM görüntüleri incelendiğinde fotobiyomodülasyon uygulanan dentin yüzeylerinde smear tabakası etkilenmemiş olarak gözlenmiş ve kontrol grubuna göre belirgin bir farklılık tespit edilmemiştir. Araştırmacılar, düşük doz lazerlerin kulllanıldığı dentin yüzeylerine ait SEM görüntülerini incelediklerinde dentin yüzeyindeki smear tabakasının tamamen kaldırılamadığını ve daha az sayıda açık dentin tübüllerine rastlandığını bildirmektedirler (178).

Trikalsiyum silikat bazlı materyallerden biri olan Biodentine®, diş yüzeyine kalsiyum salımı ile ‘mineral infiltrasyon zonu’ olarak adlandırılan kalsiyumdan zengin bir tabaka oluşturmakta ve bu tabaka materyalin dentin yüzeyine bağlanma direncini arttırmaktadır (334). Araştırmacılar, Biodentine®-dentin arayüzünde materyalin intratübüler uzantılar oluşturarak mikromekanik olarak bağlandığını, ayrıca materyale bioaktivite özelliği kazandıran ve apatit formasyonundan sorumlu olan kalsiyum ve hidroksilin salımı ile mikromekanik direncin arttığını bildirmişlerdir (164, 222, 309). Küçük boyutlu partikülleri ve uniform bileşenleri sayesinde dentin tübülleri içine penetre olabilen Biodentine®, dentin yüzeyinden uzaklaştırmaya karşı yüksek bir dayanıma sahiptir (222, 309). Bu çalışmada, dentin yüzeyine uygulanan Biodentine®’in ultrasonik aletle uzaklaştırılması sonrası cam hibrit materyal uygulanan örneklerin makaslama bağlanmaya ait ortalama değerlerinin diğer tüm gruplara göre düşük olmasının, dentin tübüllerinin Biodentine® uzantıları ile tıkalı olarak kalması nedeniyle gerçekleştiği düşünülmektedir. Biodentine®’in yüzeyden uzaklaştırılması sonrası kompozit rezin uygulanan örneklerin ise cam hibrit uygulanan örnekler kadar bu dentin tübülleri içinde kalan Biodentine® kalıntılarından etkilenmediği gözlenmiştir. Bu nedenle Biodentine® ile kompozit rezin materyaller arasında cam hibrit materyale kıyasla daha güçlü bir bağlanmanın gerçekleştiği tespit edilmiştir. Literatürde bu çalışmadakine benzer şekilde Biodentine®’in uzaklaştırılması sonrası uygulanan restoratif materyallerin bağlanma dayanımlarınn değerledirildiği bir çalışmaya rastlanmamakla beraber, Biodentine® materyali ile restoratif materyallerin bağlanma dayanımlarını değerlendiren araştırmalara bakıldığında; Biodentine® materyalinin kompozit rezin ile bağlanmasının cam iyonomere göre daha yüksek değerlerde olduğunu bildirilmiştir (335, 336). Nekoofar ve arkadaşları yaptıkları çalışmada hazırlanan Biodentine® blokları üzerine rezin modifiye cam iyonomer materyal ve üç farklı adeziv sistem sonrası rezin kompozit materyalin uygulanarak oluşturulduğu gruplar arasındaki makaslama bağlanma dayanımını incelemişlerdir. Çalışma sonucunda araştırmacılar, rezin modifiye cam iyonomerin kendinden asitli universal adeziv sistem ile uygulanan kompozit materyale göre Biodentine® yüzeyine daha düşük makaslama bağlanma dayanım değerleri ile bağlandığını bildirmişlerdir (336). Bu çalışmaya ait SEM görüntüleri incelendiğinde dentin yüzeyinde Biodentine®

kalıntıları ve materyal ile tıkalı olan tübüller belirgin şekilde gözlenmektedir. Biodentine® ile yapılan çalışmalarda araştırmacılar, materyalin tübüller içine doğru oluşturduğu uzantılar oluşturup dentin kanallarını tıkadığını SEM görüntülerini ile kanıtlamışlardır (164, 337).

Shalan ve arkadaşları farklı amputasyon ajanlarının (gluteraldehit, ferrik sülfat, formokrezol) kompozit rezin materyalin süt dişi dentinine makaslama bağlanma dayanımı üzerine etkilerini değerlendirdikleri çalışmalarında ferrik sülfat ve formokrezolün makaslama bağlanma dayanım değerlerini düşürdüğünü ve adeziv sistemin moleküler yapısını olumsuz etkilediğini bildirmişlerdir (53). Saad ve arkadaşları hemostatik ajanların rezin modifiye cam iyonomer ve kompozit rezin materyallerin makaslama bağlanma dayanımı üzerine etkisini inceledikleri çalışmalarının sonucunda; kontrol grubuyla kıyaslandığında, ferrik sülfat grubunda cam iyonomerlerin bağlanma değerlerinde istatistiksel olarak anlamlı bir değişim olmazken, kompozit uygulanan örnekler için ferrik sülfat grubundan kontrol grubuna kıyasla istatistiksel olarak anlamlı derecede düşük değerlerin elde edildiğini bildirilmişlerdir (324). Bu çalışmada da kompozit rezin uygulanan örneklerin bağlanma dayanım değerleri cam hibrit uygulanan grubuna göre ferrik sülfattan daha çok ve olumsuz şekilde etkilenmiştir. Araştırmada kullanılan ferrik sülfatın jel formda olması ve visköz yapısı dentin yüzeyinden güçlükle uzaklaştırılmasına neden olabilmektedir (338). Ayrıca araştırmada tercih edilen kendinden asitli adezivin, ferrik sülfatın içeriğindeki demir ve sülfat iyonları ile kan proteinlerinin reaksiyonu sonucu pıhtılaşmış olan dentin sıvısındaki kollajen ve plazma proteinlerini dentin tübüllerinden uzaklaştırmada yetersiz kalması ve böylece dentin-adeziv yüzeyindeki bağlantının olumsuz etkilenmesi kompozit gruplarındaki bu istatistiksel olarak anlamlı olarak düşük bağlanma değerlerinin nedeni olabilir (53, 324). Bu çalışmanın ferrik sülfat grubuna ait SEM görüntüleri incelendiğinde; hem açılmış görünümde ve net izlenen dentin tübül görüntüleri, hem de çok sayıda tıkalı görünümde dentin tübül görüntülerinin aynı örnek yüzeyinde bile izlenebildiği görülmüştür. Yapılan çalışmalarda araştırmacılar, açılmış tübül ağızlarına ait görüntülerin asidik yapıdaki ferrik sülfatın uygulanması sonucu dentin yüzeyindeki smear tabakasının kısmen uzaklaştırması nedeniyle oluştuğunu bildirilmektedirler (324, 339).

ABSP'nın restoratif materyallerin diş yüzeyine bağlanmasına olan olumlu etkisini inceleyen çalışmalara literatürde rastlanmaktadır (196-200, 340, 341). ABSP uygulaması dentindeki kollajenin su temas açısını düşürerek dentinin yüzey ıslanabilirliğini arttırmaktadır (234). Bu sayede ABSP, adeziv rezinin yapısında bulunan hidrofilik monomerlerin, kollajen ağın arasına ve dentin tübüllerine penetrasyonunu arttırarak hem daha kalın bir hibrit tabaka oluşumunu sağlamakta hem de daha uzun rezin taglerin elde edildiği güçlü bir mikromekanik bir bağlanma oluşturmaktadır (197, 199, 200, 342). Ayrıca ABSP uygulaması, adeziv rezinin kollajen fibrillere sarılmasını sağlayan ve içerdiği monomerlerin polimerizasyonunu başlatan serbest radikaller ve peroksitler gibi aktif ajanları açığa çıkararak dentin-adeziv bağlanmasına katkı sağlamaktadır (198). Bu çalışmadan elde edilen bulgulara göre ABSP, kontrol grubu ile kıyaslandığında hem cam hibrit hem de rezin kompozit materyalin dentine bağlanma değerlerini yükseltmiştir. Literatürde plazma uygulamasının konvansiyonel cam iyonomer ve cam hibritlerin bağlanma dayanımına olan etkisinin incelendiği bir çalışmaya rastlanmamıştır bununla beraber ABSP'nin dentin yüzeyine ve kompozit rezin materyalin bağlanma dayanımına olan etkilerini inceleyen çok sayıda araştırmaya rastlanmaktadır (44, 196, 199, 200, 341, 342). Bu çalışmadan elde edilen bulgulara benzer olarak yapılan *in-vitro* çalışmalar sonucunda araştımacılar, ABSP uygulamasının adeziv rezinlerin dentin tübüllerine penetrasyonunu etkileyerek daha kalın bir hibrit tabakası oluşturması ile materyalin dentine bağlanma dayanımını arttırdığını, bu sayede restorasyonun uzun dönem başarısını olumlu yönde etkilediğini bildirmişlerdir (44, 197, 200, 341). Araştırmamızda ABSP uygulaması sonrası dentin örneklerine ait SEM görüntüleri incelendiğinde; dentinin yüzey morfolojisinde kontrol grubu ile kıyaslandığında gözlemlenebilir bir farklılık izlenmemiştir. Literatürde plazma uygulamasının dentin yüzeyinde morfolojik değişimler oluşturduğunu gösteren çalışmalar olduğu gibi (44, 196), ABSP'nin dentin yüzeyinde SEM ile gözlemlenebilir bir değişiklik oluşturmadığını bildiren çalışmalar da yer almaktadır (195, 234). Stasic ve arkadaşları, ABSP ile universal adezivlerin (asitle ve yıka, kendinden asitli uygulama) dentin yüzeyinde oluşturdukları etkileri inceledikleri çalışmalarında, ABSP uygulanan ve uygulanmayan dentin yüzeyleri arasında gözlemlenebilir bir morfolojik değişimin olmadığını bildirmişlerdir (234). Chen ve arkadaşları,

plazmanın dentin yüzey morfolojisi üzerindeki etkilerini inceledikleri çalışmalarında, herhangi bir uygulamasının yapılmadığı kontrol grubu ile 5 saniye süre plazma uygulanan dentin yüzeyleri arasında belirgin farka rastlanmazken; 30 saniye plazma uygulanan dentin yüzeyinde az da olsa yüzey pürüzlülüğünde artış gözlemlediklerini bildirmişlerdir (195).

6. SONUÇLAR VE ÖNERİLER

Amputasyon tedavisinde uygulanan farklı yöntemlerin 24 aylık takip süresince klinik ve radyografik değerlendirilmesi ve bu yöntemlerin restoratif materyallerin süt dişi dentinine bağlanma ve dentin yüzeyindeki etkilerinin incelendiği bu çalışmanın sonuçlarına göre;

- Derin dentin çürüklü süt dişlerine uygulanan farklı amputasyon tekniklerinin 24 aylık takipleri sonunda tüm gruplarda %100 klinik ve %100 restoratif başarı elde edildi.
- 24 aylık takip sonunda en yüksek radyografik başarı %100 oranı ile Biodentine® grubunda iken, ferrik sülfat grubunda %79,4 ile en düşük radyografik başarı tespit edildi. Lazer grubunda %87,9, düşük doz lazer grubunda %91,2 ve ABSP grubunda %91,2 radyografik başarı belirlenirken radyografik başarı yönünden tüm gruplar bir arada değerlendirildiğinde gruplar arasındaki fark istatistiksel olarak anlamlı olarak belirlendi.
- Çalışma sonucuna göre klinik ve radyografik değerlendirmeler bir arada düşünüldüğünde, en başarılı grup Biodentine® olarak tespit edildi.
- Çalışma sonucuna göre klinik ve radyografik değerlendirmeler bir arada düşünüldüğünde; düşük doz lazer uygulaması, lazer uygulamasına göre daha başarılı bulundu.
- Süt dişlerinde atmosferik basınçlı soğuk plazma ile uygulanan amputasyon tedavilerinin değerlendirildiği bu ilk çalışmanın sonucunda klinik ve radyografik değerlendirmeler bir arada düşünüldüğünde yöntemin düşük doz lazerlerle benzer sonuçlar verdiği tespit edildi. Yöntemin lazer yönteminden ve ferrik sülfattan daha başarılı olduğu belirlendi ve umut vaad edici bir yöntem olduğu sonucuna varıldı.

- Çalışmanın 24 aylık takip süresince restoratif değerlendirme kriterlerine göre tüm gruplarda herhangi bir başarısızlık tespit edilmedi.
- Çalışmanın *in-vitro* basamağından elde edilen sonuçalara göre; tüm gruplar bir arada değerlendirildiğinde, cam hibritlerden elde edilen makaslama bağlanma dayanım değerleri kompozit rezinlere kıyasla daha düşüktür.
- Nd:YAG lazer uygulaması ile hem cam hibrit hem de kompozit rezin materyallere ait bağlanma değerleri artmıştır.
- ABSP uygulaması, kontrol grubuna kıyasla her iki restoratif materyal için de bağlanma dayanım değerlerinde artışa sebep olmuştur.
- Kompozit rezin uygulanan örneklerin bağlanma dayanım değerleri cam hibrit uygulanan grubuna göre ferrik sülfattan daha çok ve olumsuz şekilde etkilenmiştir.
- Biodentine® materyalinin uygulanması sonrası kullanılacak restoratif materyalin seçiminde, kompozit rezinlerin bağlanma değerleri açısından tercih edilebilir nitelikte olduğu fikrindeyiz.

KAYNAKLAR

1. American Academy of Pediatric D, American Academy of P. Management of the Developing Dentition and Occlusion in Pediatric Dentistry. Pediatric dentistry. 2017;39(6):334-47.

2. Coll JA, Seale NS, Vargas K, Marghalani AA, Al Shamali S, Graham L. Primary Tooth Vital Pulp Therapy: A Systematic Review and Meta-analysis. Pediatric dentistry. 2017;39(1):16-123.

3. Dhar V, Marghalani AA, Crystal YO, Kumar A, Ritwik P, Tulunoglu O, et al. Use of Vital Pulp Therapies in Primary Teeth with Deep Caries Lesions. Pediatric dentistry. 2017;39(5):146-59.

4. Fuks AB. Vital pulp therapy with new materials for primary teeth: new directions and treatment perspectives. Journal of endodontics. 2008;34(7 Suppl):S18-24.

5. Gopalakrishnan V, Anthonappa R, Ekambaram M, King NM. Qualitative assessment of published studies on pulpotomy medicaments for primary molar teeth. Journal of investigative and clinical dentistry. 2019;10(2):e12389.

6. Ranly DM, Garcia-Godoy F. Current and potential pulp therapies for primary and young permanent teeth. Journal of dentistry. 2000;28(3):153-61.

7. American Academy of Pediatric D. Pulp Therapy for Primary and Immature Permanent Teeth. The Reference Manual of Pediatric Dentistry Chicago, Ill: American Academy of Pediatric Dentistry. 2021:399-407.

8. Srinivasan V, Patchett CL, Waterhouse PJ. Is there life after Buckley's Formocresol? Part I - A narrative review of alternative interventions and materials. International journal of paediatric dentistry. 2006;16(2):117-27.

9. Erdem AP, Guven Y, Balli B, Ilhan B, Sepet E, Ulukapi I, et al. Success rates of mineral trioxide aggregate, ferric sulfate, and formocresol pulpotomies: a 24-month study. Pediatric dentistry. 2011;33(2):165-70.

10. Huth KC, Hajek-Al-Khatar N, Wolf P, Ilie N, Hickel R, Paschos E. Long-term effectiveness of four pulpotomy techniques: 3-year randomised controlled trial. Clin Oral Investig. 2012;16(4):1243-50.

11. Smail-Faugeron V, Glenny AM, Courson F, Durieux P, Muller-Bolla M, Fron Chabouis H. Pulp treatment for extensive decay in primary teeth. The Cochrane database of systematic reviews. 2018;5:Cd003220.

12. Cardoso-Silva C, Barberia E, Maroto M, Garcia-Godoy F. Clinical study of Mineral Trioxide Aggregate in primary molars. Comparison between Grey and

White MTA--a long term follow-up (84 months). Journal of dentistry. 2011;39(2):187-93.

13. Shafaee H, Alirezaie M, Rangrazi A, Bardideh E. Comparison of the success rate of a bioactive dentin substitute with those of other root restoration materials in pulpotomy of primary teeth: Systematic review and meta-analysis. Journal of the American Dental Association (1939). 2019;150(8):676-88.

14. Niranjani K, Prasad MG, Vasa AA, Divya G, Thakur MS, Saujanya K. Clinical Evaluation of Success of Primary Teeth Pulpotomy Using Mineral Trioxide Aggregate((R)), Laser and Biodentine(TM)- an In Vivo Study. Journal of clinical and diagnostic research : JCDR. 2015;9(4):Zc35-7.

15. Nowicka A, Lipski M, Parafiniuk M, Sporniak-Tutak K, Lichota D, Kosierkiewicz A, et al. Response of human dental pulp capped with biodentine and mineral trioxide aggregate. Journal of endodontics. 2013;39(6):743-7.

16. Prati C, Gandolfi MG. Calcium silicate bioactive cements: Biological perspectives and clinical applications. Dental materials : official publication of the Academy of Dental Materials. 2015;31(4):351-70.

17. Garrocho-Rangel A, Quintana-Guevara K, Vazquez-Viera R, Arvizu-Rivera JM, Flores-Reyes H, Escobar-Garcia DM, et al. Bioactive Tricalcium Silicate-based Dentin Substitute as an Indirect Pulp Capping Material for Primary Teeth: A 12-month Follow-up. Pediatric dentistry. 2017;39(5):377-82.

18. Camilleri J, Sorrentino F, Damidot D. Investigation of the hydration and bioactivity of radiopacified tricalcium silicate cement, Biodentine and MTA Angelus. Dental materials : official publication of the Academy of Dental Materials. 2013;29(5):580-93.

19. Nagendrababu V, Pulikkotil SJ, Veettil SK, Jinatongthai P, Gutmann JL. Efficacy of Biodentine and Mineral Trioxide Aggregate in Primary Molar Pulpotomies-A Systematic Review and Meta-Analysis With Trial Sequential Analysis of Randomized Clinical Trials. The journal of evidence-based dental practice. 2019;19(1):17-27.

20. Stringhini Junior E, Dos Santos MGC, Oliveira LB, Mercade M. MTA and biodentine for primary teeth pulpotomy: a systematic review and meta-analysis of clinical trials. Clin Oral Investig. 2019;23(4):1967-76.

21. Urkmez ES, Pinar Erdem A. Bioactivity evaluation of calcium silicate-based endodontic materials used for apexification. Australian endodontic journal : the journal of the Australian Society of Endodontology Inc. 2019.

22. Nematollahi H, Sarraf Shirazi A, Mehrabkhani M, Sabbagh S. Clinical and radiographic outcomes of laser pulpotomy in vital primary teeth: a systematic review and meta-analysis. Eur Arch Paediatr Dent. 2018;19(4):205-20.

23. Ansari G, Safi Aghdam H, Taheri P, Ghazizadeh Ahsaie M. Laser pulpotomy-an effective alternative to conventional techniques-a systematic review of literature and meta-analysis. Lasers Med Sci. 2018;33(8):1621-9.

24. Brignardello-Petersen R. Very low-quality evidence suggest lack of differences between laser and other techniques to perform pulpotomy in primary teeth. Journal of the American Dental Association (1939). 2019;150(2):e18.

25. De Coster P, Rajasekharan S, Martens L. Laser-assisted pulpotomy in primary teeth: a systematic review. International journal of paediatric dentistry. 2013;23(6):389-99.

26. Liu JF. Effects of Nd:YAG laser pulpotomy on human primary molars. Journal of endodontics. 2006;32(5):404-7.

27. Odabas ME, Bodur H, Baris E, Demir C. Clinical, radiographic, and histopathologic evaluation of Nd:YAG laser pulpotomy on human primary teeth. Journal of endodontics. 2007;33(4):415-21.

28. Boj JR, Poirier C, Hernandez M, Espassa E, Espanya A. Review: laser soft tissue treatments for paediatric dental patients. Eur Arch Paediatr Dent. 2011;12(2):100-5.

29. Gupta G, Rana V, Srivastava N, Chandna P. Laser Pulpotomy-An Effective Alternative to Conventional Techniques: A 12 Months Clinicoradiographic Study. International journal of clinical pediatric dentistry. 2015;8(1):18-21.

30. Furze HA, Furze ME. Pulpotomy with laser in primary and young permanent teeth. J Oral Laser Appl. 2006;6:53–8.

31. AlGhamdi KM, Kumar A, Moussa NA. Low-level laser therapy: a useful technique for enhancing the proliferation of various cultured cells. Lasers Med Sci. 2012;27(1):237-49.

32. Marques NC, Neto NL, Rodini Cde O, Fernandes AP, Sakai VT, Machado MA, et al. Low-level laser therapy as an alternative for pulpotomy in human primary teeth. Lasers Med Sci. 2015;30(7):1815-22.

33. Martens LC. Laser physics and a review of laser applications in dentistry for children. European Archives of Paediatric Dentistry. 2011;12(2):61-7.

34. Olivi G, Genovese MD, Caprioglio C. Evidence-based dentistry on laser paediatric dentistry: review and outlook. European journal of paediatric dentistry. 2009;10(1):29-40.

35. Fernandes AP, Lourenco Neto N, Teixeira Marques NC, Silveira Moretti AB, Sakai VT, Cruvinel Silva T, et al. Clinical and radiographic outcomes of the use of Low-Level Laser Therapy in vital pulp of primary teeth. International journal of paediatric dentistry. 2015;25(2):144-50.

36. Ayres AP, Freitas PH, De Munck J, Vananroye A, Clasen C, Dias CDS, et al. Benefits of Nonthermal Atmospheric Plasma Treatment on Dentin Adhesion. Operative dentistry. 2018;43(6):E288-e99.

37. Cha S, Park YS. Plasma in dentistry. Clinical plasma medicine. 2014;2(1):4-10.

38. Haertel B, von Woedtke T, Weltmann KD, Lindequist U. Non-thermal atmospheric-pressure plasma possible application in wound healing. Biomolecules & therapeutics. 2014;22(6):477-90.

39. Kim JH, Lee MA, Han GJ, Cho BH. Plasma in dentistry: a review of basic concepts and applications in dentistry. Acta odontologica Scandinavica. 2014;72(1):1-12.

40. Li Y, Sun K, Ye G, Liang Y, Pan H, Wang G, et al. Evaluation of Cold Plasma Treatment and Safety in Disinfecting 3-week Root Canal Enterococcus faecalis Biofilm In Vitro. Journal of endodontics. 2015;41(8):1325-30.

41. Liu Y, Liu Q, Yu QS, Wang Y. Nonthermal Atmospheric Plasmas in Dental Restoration. J Dent Res. 2016;95(5):496-505.

42. Hirano Y, Hayashi M, Tamura M, Yoshino F, Yoshida A, Masubuchi M, et al. Singlet oxygen generated by a new nonthermal atmospheric pressure air plasma device exerts a bactericidal effect on oral pathogens. Journal of oral science. 2019;61(4):521-5.

43. Liu Q, Wu B, Yu Q, Wang Y. Immobilization of quaternary ammonium based antibacterial monomer onto dentin substrate by non-thermal atmospheric plasma. Dental materials journal. 2019;38(5):821-9.

44. Stancampiano A, Forgione D, Simoncelli E, Laurita R, Tonini R, Gherardi M, et al. The Effect of Cold Atmospheric Plasma (CAP) Treatment at the Adhesive-Root Dentin Interface. The journal of adhesive dentistry. 2019;21(3):229-37.

45. Theinkom F, Singer L, Cieplik F, Cantzler S, Weilemann H, Cantzler M, et al. Antibacterial efficacy of cold atmospheric plasma against Enterococcus faecalis planktonic cultures and biofilms in vitro. PloS one. 2019;14(11):e0223925.

46. Eggers B, Marciniak J, Memmert S, Kramer FJ, Deschner J, Nokhbehsaim M. The beneficial effect of cold atmospheric plasma on parameters of molecules and cell function involved in wound healing in human osteoblast-like cells in vitro. Odontology. 2020.

47. Kniha K, Mohlhenrich SC, Bock A, Ayoub N, Modabber A, Holzle F, et al. Evaluation of the bactericidal effect of cold atmospheric pressure plasma on contaminated human bone: an in vitro study. The British journal of oral & maxillofacial surgery. 2020.

48. Küçük D, Savran L, Ercan UK, Yarali ZB, Karaman O, Kantarci A, et al. Evaluation of efficacy of non-thermal atmospheric pressure plasma in treatment of periodontitis: a randomized controlled clinical trial. Clin Oral Investig. 2020;24(9):3133-45.

49. Tziafas D. The future role of a molecular approach to pulp-dentinal regeneration. Caries research. 2004;38(3):314-20.

50. Waterhouse PJ, Nunn JH, Whitworth JM. An investigation of the relative efficacy of Buckley's Formocresol and calcium hydroxide in primary molar vital pulp therapy. British dental journal. 2000;188(1):32-6.

51. American Academy of Pediatric D, American Academy of P. Pediatric Restorative Dentistry. The Reference Manual of Pediatric Dentistry. 2019-2020:340-52.

52. Guelmann M, McIlwain MF, Primosch RE. Radiographic assessment of primary molar pulpotomies restored with resin-based materials. Pediatric dentistry. 2005;27(1):24-7.

53. Shalan H, Awad S, El-Fallal AA. Influence of pulpotomy medicaments on the ultrastructure and shear bond strength of a self-etch adhesive to primary tooth dentin. Quintessence Int. 2012;43(6):517-23.

54. Sawalt M, Paris S, Blunck U, Schwendicke F. Fracture Resistance and Cusp Deflection of Lined or Non-lined Composite and Glass Hybrid Restorations Over Residual Demineralized Dentin. The journal of adhesive dentistry. 2017;19(1):77-82.

55. Ong J, Yap AU, Hong JY, Eweis AH, Yahya NA. Viscoelastic Properties of Contemporary Bulk-fill Restoratives: A Dynamic-mechanical Analysis. Operative dentistry. 2018;43(3):307-14.

56. Fristad I, Berggreen E. Structure and Functions of the Dentin Pulp Complex. In: Berman LH, editor. Cohen's Pathways of the Pulp. 10 ed: Mosby, Elsevier. p. 532-72.

57. Pashley D , F. L. Structure and functions of the dentin-pulp complex. Pathways of the Pulp2006. p. 460-513.

58. J. HT, L. FJ, C. BJ. Summitt's fundamentals of operative dentistry : a contemporary approach. Fourth ed: Quintessence Publishing Co; 2013.

59. Sturdevant J R, W.. BL. Sturdevant's Art and Science of Operative Dentistry. 6th ed. New York,, United States: Elsevier Health Sciences; 2017. p. 1-40.

60. PIESCO NP, AVERY JK. Development of teeth: Crown formation. In: J.K. Avery PFS, editor. Oral development and histology. 3 ed. New York: Thieme; 2001.

61. Robinson C, Shore RC, Brookes SJ, Strafford S, Wood SR, Kirkham J. The chemistry of enamel caries. Critical reviews in oral biology and medicine : an official publication of the American Association of Oral Biologists. 2000;11(4):481-95.

62. Fuks A, Peretz B. Pediatric Endodontics. In: Fuks A, Peretz B, editors. Pediatric Endodontics: Current Concepts in Pulp Therapy for Primary and Young Permanent Teeth: Springer Cham; 2016. p. 44-69.

63. Okiji T. Pulp as a connective tissue. In: K. M. G. Hargreaves HE, editor. Seltzer and Bender's Dental Pulp: Quintessence Publishing Co; 2002. p. 95-122.

64. Waterhouse PJ, Whitworth JM. Pediatric Endodontics. In: Berman LH, editor. Cohen's Pathways of the Pulp: Mosby, Elsevier. p. 234-6.

65. Di Nicolo R, Guedes-Pinto AC, Carvalho YR. Histopathology of the pulp of primary molars with active and arrested dentinal caries. The Journal of clinical pediatric dentistry. 2000;25(1):47-9.

66. Mahmoud Torabinejad, Shabahang. S. Pulp and Peraipical Pathosis. In: Mahmoud Torabinejad, Richard E. Walton, Fouad. A, editors. Endodontics: Principles and Practice. 5th ed: Elseiver-Saunders; 2014. p. 48-67.

67. Bender IB. Pulpal pain diagnosis--a review. Journal of endodontics. 2000;26(3):175-9.

68. Rodd HD, Boissonade FM. Vascular status in human primary and permanent teeth in health and disease. European journal of oral sciences. 2005;113(2):128-34.

69. Abbott PV, Yu C. A clinical classification of the status of the pulp and the root canal system. Australian dental journal. 2007;52(1 Suppl):S17-31.

70. Abbott PV. Pulp, Root Canal, and Periradicular Conditions. Endodontic Advances and Evidence-Based Clinical Guidelines2022. p. 85-116.

71. Rechenberg DK, Galicia JC, Peters OA. Biological Markers for Pulpal Inflammation: A Systematic Review. PloS one. 2016;11(11):e0167289.

72. Fouad AF, Levin L. Pulpal Reactions to Caries and Dental Procedures. In: Hargreaves KM, Cohen S, editors. Cohen's Pathways of the Pulp (Tenth Edition). St. Louis: Mosby; 2011. p. 504-28.

73. Alaçam. T. Endodonti. Ankara: Barış Yayınları; 2000.

74. Winters J, Cameron AC, Widmer RP. Pulp therapy for primary and immature permanent teeth. In: Cameron AC, Widmer RP, editors. Handbook of Pediatric Dentistry (Fourth Edition): Mosby; 2013. p. 103-22.

75. Camp JH. Diagnosis dilemmas in vital pulp therapy: treatment for the toothache is changing, especially in young, immature teeth. Pediatric dentistry. 2008;30(3):197-205.

76. Fuks AB, Guelmann M, Kupietzky A. Current developments in pulp therapy for primary teeth. Endodontic Topics. 2012;23(1):50-72.

77. Fuks AB. Pulp therapy for the primary and young permanent dentitions. Dental clinics of North America. 2000;44(3):571-96, vii.

78. Camp JH, AB. F. Pediatric endodontics: Endodontic treatment for the primary and young permanent dentition. In: Cohen S, KM. H, editors. Pathways of the Pulp. 10th ed: St. Louis, Mo.: Mosby Elsevier; 2011. p. 808-57.

79. Rodd HD, Waterhouse PJ, Fuks AB, Fayle SA, Moffat MA. Pulp therapy for primary molars. International journal of paediatric dentistry. 2006;16 Suppl 1:15-23.

80. McDonald R, Avery D, Dean J. Examination of the Mouth and Other Revelant Structures. In: McDonald R, Avery D, Dean J, editors. In: McDonald and Avery Dentistry for the Child and Adolescent. 9th ed. Saint Louis: Mosby, Elsevier; 2011. p. 1-18.

81. Guelmann M. Clinical Pulpal Diagnosis. In: Fuks A, Peretz B, editors. In: Pediatric Endodontics: Current Concepts in Pulp Therapy for Primary and Young Permanent Teeth: Springer Cham; 2016. p. 23-36.

82. Zealand CM, Briskie DM, Botero TM, Boynton JR, Hu JC. Comparing gray mineral trioxide aggregate and diluted formocresol in pulpotomized human primary molars. Pediatric dentistry. 2010;32(5):393-9.

83. Smith NL, Seale NS, Nunn ME. Ferric sulfate pulpotomy in primary molars: a retrospective study. Pediatric dentistry. 2000;22(3):192-9.

84. Zurn D, Seale NS. Light-cured calcium hydroxide vs formocresol in human primary molar pulpotomies: a randomized controlled trial. Pediatric dentistry. 2008;30(1):34-41.

85. Aminabadi NA, Parto M, Emamverdizadeh P, Jamali Z, Shirazi S. Pulp bleeding color is an indicator of clinical and histohematologic status of primary teeth. Clin Oral Investig. 2017;21(5):1831-41.

86. Bjorndal L, Simon S, Tomson PL, Duncan HF. Management of deep caries and the exposed pulp. International endodontic journal. 2019;52(7):949-73.

87. Schröder U. Effects of calcium hydroxide-containing pulp-capping agents on pulp cell migration, proliferation, and differentiation. J Dent Res. 1985;64 Spec No:541-8.

88. Lo EC, Holmgren CJ, Hu D, van Palenstein Helderman W. Six-year follow up of atraumatic restorative treatment restorations placed in Chinese school children. Community dentistry and oral epidemiology. 2007;35(5):387-92.

89. Casas MJ, Kenny DJ, Johnston DH, Judd PL. Long-term outcomes of primary molar ferric sulfate pulpotomy and root canal therapy. Pediatric dentistry. 2004;26(1):44-8.

90. Coll JA, Vargas K, Marghalani AA, Chen CY, AlShamali S, Dhar V, et al. A Systematic Review and Meta-Analysis of Nonvital Pulp Therapy for Primary Teeth. Pediatric dentistry. 2020;42(4):256-461.

91. Coll JA, Dhar V, Vargas K, Chen CY, Crystal YO, AlShamali S, et al. Use of Non-Vital Pulp Therapies in Primary Teeth. Pediatric dentistry. 2020;42(5):337-49.

92. Agarwal SR, Bendgude VD, Kakodkar P. Evaluation of Success Rate of Lesion Sterilization and Tissue Repair Compared to Vitapex in Pulpally Involved Primary Teeth: A Systematic Review. Journal of conservative dentistry : JCD. 2019;22(6):510-5.

93. Sain S, J R, S A, George S, J SI, S AJ. Lesion Sterilization and Tissue Repair-Current Concepts and Practices. International journal of clinical pediatric dentistry. 2018;11(5):446-50.

94. Burrus D, Barbeau L, Hodgson B. Treatment of abscessed primary molars utilizing lesion sterilization and tissue repair: literature review and report of three cases. Pediatric dentistry. 2014;36(3):240-4.

95. Jaya AR, Praveen P, Anantharaj A, Venkataraghavan K, Rani PS. In vivo evaluation of lesion sterilization and tissue repair in primary teeth pulp therapy using two antibiotic drug combinations. The Journal of clinical pediatric dentistry. 2012;37(2):189-91.

96. Hoshino E, Kurihara-Ando N, Sato I, Uematsu H, Sato M, Kota K, et al. In-vitro antibacterial susceptibility of bacteria taken from infected root dentine to a mixture of ciprofloxacin, metronidazole and minocycline. International endodontic journal. 1996;29(2):125-30.

97. Trairatvorakul C, Detsomboonrat P. Success rates of a mixture of ciprofloxacin, metronidazole, and minocycline antibiotics used in the non-instrumentation endodontic treatment of mandibular primary molars with carious pulpal involvement. International journal of paediatric dentistry. 2012;22(3):217-27.

98. Raslan N, Mansour O, Assfoura L. Evaluation of antibiotic mix in Non-instrumentation Endodontic Treatment of necrotic primary molars. European journal of paediatric dentistry. 2017;18(4):285-90.

99. Kim JH, Kim Y, Shin SJ, Park JW, Jung IY. Tooth discoloration of immature permanent incisor associated with triple antibiotic therapy: a case report. Journal of endodontics. 2010;36(6):1086-91.

100. Bjørndal L, Mjör IA. Pulp-dentin biology in restorative dentistry. Part 4: Dental caries--characteristics of lesions and pulpal reactions. Quintessence Int. 2001;32(9):717-36.

101. Bergenholtz G. Factors in pulpal repair after oral exposure. Advances in dental research. 2001;15:84.

102. Bjorndal L. Indirect pulp therapy and stepwise excavation. Journal of endodontics. 2008;34(7 Suppl):S29-33.

103. Murray PE, Hafez AA, Smith AJ, Cox CF. Bacterial microleakage and pulp inflammation associated with various restorative materials. Dental materials : official publication of the Academy of Dental Materials. 2002;18(6):470-8.

104. Ratnakumari N, Thomas B. A Histopathological Comparison of Pulpal Response to Chitra-CPC and Formocresol used as Pulpotomy Agents in Primary Teeth: A Clinical Trial. International journal of clinical pediatric dentistry. 2012;5(1):6-13.

105. American Academy of Pediatric D. Prescribing dental radiographs for infants, children, adolescents, and individuals with special health care needs. The Reference Manual of Pediatric Dentistry. 2020:248-51.

106. Itota T, Nakabo S, Torii Y, Narukami T, Doi J, Yoshiyama M. Effect of fluoride-releasing liner on demineralized dentin. Quintessence Int. 2006;37(4):297-303.

107. Kuhn E, Chibinski AC, Reis A, Wambier DS. The role of glass ionomer cement on the remineralization of infected dentin: an in vivo study. Pediatric dentistry. 2014;36(4):E118-24.

108. de Souza Costa CA, Teixeira HM, Lopes do Nascimento AB, Hebling J. Biocompatibility of resin-based dental materials applied as liners in deep cavities prepared in human teeth. Journal of biomedical materials research Part B, Applied biomaterials. 2007;81(1):175-84.

109. Camilleri J. Staining Potential of Neo MTA Plus, MTA Plus, and Biodentine Used for Pulpotomy Procedures. Journal of endodontics. 2015;41(7):1139-45.

110. Ferracane JL, Cooper PR, Smith AJ. Can interaction of materials with the dentin-pulp complex contribute to dentin regeneration? Odontology. 2010;98(1):2-14.

111. Godhi B, Sood PB, Sharma A. Effects of mineral trioxide aggregate and formocresol on vital pulp after pulpotomy of primary molars: An in vivo study. Contemporary clinical dentistry. 2011;2(4):296-301.

112. Hoefler V, Nagaoka H, Miller CS. Long-term survival and vitality outcomes of permanent teeth following deep caries treatment with step-wise and partial-caries-removal: A Systematic Review. Journal of dentistry. 2016;54:25-32.

113. Oen KT, Thompson VP, Vena D, Caufield PW, Curro F, Dasanayake A, et al. Attitudes and expectations of treating deep caries: a PEARL Network survey. General dentistry. 2007;55(3):197-203.

114. Maltz M, Koppe B, Jardim JJ, Alves LS, de Paula LM, Yamaguti PM, et al. Partial caries removal in deep caries lesions: a 5-year multicenter randomized controlled trial. Clin Oral Investig. 2018;22(3):1337-43.

115. Bjørndal L, Reit C, Bruun G, Markvart M, Kjaeldgaard M, Näsman P, et al. Treatment of deep caries lesions in adults: randomized clinical trials comparing stepwise vs. direct complete excavation, and direct pulp capping vs. partial pulpotomy. European journal of oral sciences. 2010;118(3):290-7.

116. Schwendicke F, Dörfer CE, Paris S. Incomplete caries removal: a systematic review and meta-analysis. J Dent Res. 2013;92(4):306-14.

117. Modena KC, Casas-Apayco LC, Atta MT, Costa CA, Hebling J, Sipert CR, et al. Cytotoxicity and biocompatibility of direct and indirect pulp capping materials. Journal of applied oral science : revista FOB. 2009;17(6):544-54.

118. Parirokh M, Torabinejad M, Dummer PMH. Mineral trioxide aggregate and other bioactive endodontic cements: an updated overview - part I: vital pulp therapy. International endodontic journal. 2018;51(2):177-205.

119. Waterhouse P. Are different pulp treatment techniques and associated medicaments effective for the treatment of extensive decay in primary teeth? Evidence-based dentistry. 2021;22(1):12-3.

120. Garrocho-Rangel A, Esparza-Villalpando V, Pozos-Guillen A. Outcomes of direct pulp capping in vital primary teeth with cariously and non-cariously exposed pulp: A systematic review. International journal of paediatric dentistry. 2020;30(5):536-46.

121. Franzon R, Opdam NJ, Guimarães LF, Demarco FF, Casagrande L, Haas AN, et al. Randomized controlled clinical trial of the 24-months survival of composite resin restorations after one-step incomplete and complete excavation on primary teeth. Journal of dentistry. 2015;43(10):1235-41.

122. George Bogen, Sergio Kuttler, Chandler. N. Vital Pulp Therapy. In: Louis Berman, Hargreaves. K, editors. Cohen's Pathways of the Pulp. St Louis, MI, United States: Elsevier; 2016. p. 849-76.

123. Cvek M. A clinical report on partial pulpotomy and capping with calcium hydroxide in permanent incisors with complicated crown fracture. Journal of endodontics. 1978;4(8):232-7.

124. Boutsiouki C, Frankenberger R, Krämer N. Clinical and radiographic success of (partial) pulpotomy and pulpectomy in primary teeth: A systematic review. European journal of paediatric dentistry. 2021;22(4):273-85.

125. Chacko V, Kurikose S. Human pulpal response to mineral trioxide aggregate (MTA): a histologic study. The Journal of clinical pediatric dentistry. 2006;30(3):203-9.

126. Bimstein E, Rotstein I. Cvek pulpotomy - revisited. Dental traumatology : official publication of International Association for Dental Traumatology. 2016;32(6):438-42.

127. Kupietzky A, Holan G. Treatment of crown fractures with pulp exposure in primary incisors. Pediatric dentistry. 2003;25(3):241-7.

128. Day PF, Flores MT, O'Connell AC, Abbott PV, Tsilingaridis G, Fouad AF, et al. International Association of Dental Traumatology guidelines for the management of traumatic dental injuries: 3. Injuries in the primary dentition. Dental traumatology : official publication of International Association for Dental Traumatology. 2020;36(4):343-59.

129. Nematollahi H, Noorollahian H, Bagherian A, Yarbakht M, Nematollahi S. Mineral Trioxide Aggregate Partial Pulpotomy Versus Formocresol Pulpotomy: A Randomized, Split-Mouth, Controlled Clinical Trial with 24 Months Follow-Up. Pediatric dentistry. 2018;40(3):184-9.

130. Uloopi KS, Vinay C, Ratnaditya A, Gopal AS, Mrudula KJ, Rao RC. Clinical Evaluation of Low Level Diode Laser Application For Primary Teeth Pulpotomy. Journal of clinical and diagnostic research : JCDR. 2016;10(1):Zc67-70.

131. Lin PY, Chen HS, Wang YH, Tu YK. Primary molar pulpotomy: a systematic review and network meta-analysis. Journal of dentistry. 2014;42(9):1060-77.

132. Marwah N. Pediatric Endodontics, Pulp Therapy for Vital Teeth. In: Marwah N, editor. Textbook of Pediatric Dentistry. 3rd ed: Jaypee Brothers Medical Publishers; 2014.

133. Ranly DM. Pulpotomy therapy in primary teeth: new modalities for old rationales. Pediatric dentistry. 1994;16(6):403-9.

134. Smail-Faugeron V, Porot A, Muller-Bolla M, Courson F. Indirect pulp capping versus pulpotomy for treating deep carious lesions approaching the pulp in primary teeth: a systematic review. European journal of paediatric dentistry. 2016;17(2):107-12.

135. Stringhini Junior E, Vitcel ME, Oliveira LB. Evidence of pulpotomy in primary teeth comparing MTA, calcium hydroxide, ferric sulphate, and electrosurgery with formocresol. Eur Arch Paediatr Dent. 2015;16(4):303-12.

136. Rajasekharan S, Martens LC, Vandenbulcke J, Jacquet W, Bottenberg P, Cauwels RG. Efficacy of three different pulpotomy agents in primary molars: a randomized control trial. International endodontic journal. 2017;50(3):215-28.

137. Brar KA, Kratunova E, Avenetti D, da Fonseca MA, Marion I, Alapati S. Success of Biodentine and Ferric Sulfate as Pulpotomy Materials in Primary Molars: A Retrospective Study. The Journal of clinical pediatric dentistry. 2021;45(1):22-8.

138. Zhang W, Yelick PC. Vital pulp therapy-current progress of dental pulp regeneration and revascularization. Int J Dent. 2010;2010:856087-.

139. Bossu M, Iaculli F, Di Giorgio G, Salucci A, Polimeni A, Di Carlo S. Different Pulp Dressing Materials for the Pulpotomy of Primary Teeth: A Systematic Review of the Literature. Journal of clinical medicine. 2020;9(3).

140. Peng L, Ye L, Guo X, Tan H, Zhou X, Wang C, et al. Evaluation of formocresol versus ferric sulphate primary molar pulpotomy: a systematic review and meta-analysis. International endodontic journal. 2007;40(10):751-7.

141. Chauhan SP, Gupta M, Ahmed H, Tongya R, Sharma D, Chugh B. Evaluation and Comparison between Formocresol and Sodium Hypochlorite as Pulpotomy Medicament: A Randomized Study. The journal of contemporary dental practice. 2017;18(11):1029-33.

142. El-Meligy O, Abdalla M, El-Baraway S, El-Tekya M, Dean JA. Histological evaluation of electrosurgery and formocresol pulpotomy techniques in primary teeth in dogs. The Journal of clinical pediatric dentistry. 2001;26(1):81-5.

143. Ansari G, Morovati SP, Asgary S. Evaluation of Four Pulpotomy Techniques in Primary Molars: A Randomized Controlled Trial. Iran Endod J. 2018;13(1):7-12.

144. Andelin WE, Shabahang S, Wright K, Torabinejad M. Identification of Hard Tissue After Experimental Pulp Capping Using Dentin Sialoprotein (DSP) as a Marker. Journal of endodontics. 2003;29(10):646-50.

145. Lee SJ, Monsef M, Torabinejad M. Sealing ability of a mineral trioxide aggregate for repair of lateral root perforations. Journal of endodontics. 1993;19(11):541-4.

146. Ramanandvignesh P, Gyanendra K, Jatinder Kaur Goswami Mridula D. Clinical and Radiographic Evaluation of Pulpotomy using MTA, Biodentine and Er,Cr:YSGG Laser in primary teeth- A Clinical Study. Laser therapy. 2020;29(1):29-34.

147. Ansari G, Ranjpour M. Mineral trioxide aggregate and formocresol pulpotomy of primary teeth: a 2-year follow-up. International endodontic journal. 2010;43(5):413-8.

148. Torabinejad M, Hong CU, McDonald F, Pitt Ford TR. Physical and chemical properties of a new root-end filling material. Journal of endodontics. 1995;21(7):349-53.

149. Çelik BN, Mutluay MS, Arıkan V, Sarı Ş. The evaluation of MTA and Biodentine as a pulpotomy materials for carious exposures in primary teeth. Clin Oral Investig. 2019;23(2):661-6.

150. Junqueira MA, Cunha NNO, Caixeta FF, Marques NCT, Oliveira TM, Moretti A, et al. Clinical, Radiographic and Histological Evaluation of Primary Teeth Pulpotomy Using MTA And Ferric Sulfate. Brazilian dental journal. 2018;29(2):159-65.

151. Maroto M, Barbería E, Planells P, García Godoy F. Dentin bridge formation after mineral trioxide aggregate (MTA) pulpotomies in primary teeth. American journal of dentistry. 2005;18(3):151-4.

152. Vilella-Pastor S, Sáez S, Veloso A, Guinot-Jimeno F, Mercadé M. Long-term evaluation of primary teeth molar pulpotomies with Biodentine and MTA: a CONSORT randomized clinical trial. Eur Arch Paediatr Dent. 2021;22(4):685-92.

153. Yildiz E, Tosun G. Evaluation of formocresol, calcium hydroxide, ferric sulfate, and MTA primary molar pulpotomies. European journal of dentistry. 2014;8(2):234-40.

154. Aeinehchi M, Eslami B, Ghanbariha M, Saffar AS. Mineral trioxide aggregate (MTA) and calcium hydroxide as pulp-capping agents in human teeth: a preliminary report. International endodontic journal. 2003;36(3):225-31.

155. Ricucci D, Grande NM, Plotino G, Tay FR. Histologic Response of Human Pulp and Periapical Tissues to Tricalcium Silicate-based Materials: A Series of Successfully Treated Cases. Journal of endodontics. 2020;46(2):307-17.

156. Bandi M, Mallineni SK, Nuvvula S. Clinical applications of ferric sulfate in dentistry: A narrative review. Journal of conservative dentistry : JCD. 2017;20(4):278-81.

157. Lemon RR, Steele PJ, Jeansonne BG. Ferric sulfate hemostasis: effect on osseous wound healing. Left in situ for maximum exposure. Journal of endodontics. 1993;19(4):170-3.

158. Cinar C, Odabas ME, Akca G, Isik B. Antibacterial effect of a new haemostatic agent on oral microorganisms. Journal of clinical and experimental dentistry. 2012;4(3):e151-5.

159. Jayaraman J, Nagendrababu V, Pulikkotil SJ, Veettil SK, Dhar V. Effectiveness of formocresol and ferric sulfate as pulpotomy material in primary molars: a systematic review and meta-analysis with trial sequential analysis of randomized clinical trials. Quintessence Int. 2020;51(1):38-48.

160. Yadav P, Indushekar K, Saraf B, Sheoran N, Sardana D. Comparative evaluation of Ferric Sulfate, Electrosurgical and Diode Laser on human primary molars pulpotomy: an "in-vivo" study. Laser therapy. 2014;23(1):41-7.

161. Zanini M, Sautier JM, Berdal A, Simon S. Biodentine induces immortalized murine pulp cell differentiation into odontoblast-like cells and stimulates biomineralization. Journal of endodontics. 2012;38(9):1220-6.

162. Rubanenko M, Petel R, Tickotsky N, Fayer I, Fuks AB, Moskovitz M. A Randomized Controlled Clinical Trial Comparing Tricalcium Silicate and Formocresol Pulpotomies Followed for Two to Four Years. Pediatric dentistry. 2019;41(6):446-50.

163. Hashem D, Mannocci F, Patel S, Manoharan A, Brown JE, Watson TF, et al. Clinical and radiographic assessment of the efficacy of calcium silicate indirect pulp capping: a randomized controlled clinical trial. J Dent Res. 2015;94(4):562-8.

164. Atmeh AR, Chong EZ, Richard G, Festy F, Watson TF. Dentin-cement interfacial interaction: calcium silicates and polyalkenoates. J Dent Res. 2012;91(5):454-9.

165. Tziafa C, Koliniotou-Koumpia E, Papadimitriou S, Tziafas D. Dentinogenic responses after direct pulp capping of miniature swine teeth with Biodentine. Journal of endodontics. 2014;40(12):1967-71.

166. Cuadros-Fernández C, Lorente Rodríguez AI, Sáez-Martínez S, García-Binimelis J, About I, Mercadé M. Short-term treatment outcome of pulpotomies in primary molars using mineral trioxide aggregate and Biodentine: a randomized clinical trial. Clin Oral Investig. 2016;20(7):1639-45.

167. Sirohi K, Marwaha M, Gupta A, Bansal K, Srivastava A. Comparison of Clinical and Radiographic Success Rates of Pulpotomy in Primary Molars using Ferric Sulfate and Bioactive Tricalcium Silicate Cement: An in vivo Study. International journal of clinical pediatric dentistry. 2017;10(2):147-51.

168. Nasrallah H, El Noueiri B, Pilipili C, Ayoub F. Clinical and Radiographic Evaluations of Biodentine Pulpotomies in Mature Primary Molars (Stage 2). International journal of clinical pediatric dentistry. 2018;11(6):496-504.

169. Shoji S, Nakamura M, Horiuchi H. Histopathological changes in dental pulps irradiated by CO2 laser: a preliminary report on laser pulpotomy. Journal of endodontics. 1985;11(9):379-84.

170. Basso FG, Pansani TN, Turrioni AP, Bagnato VS, Hebling J, de Souza Costa CA. In vitro wound healing improvement by low-level laser therapy application in cultured gingival fibroblasts. Int J Dent. 2012;2012:719452.

171. Cannon M, Wagner C, Thobaben JZ, Jurado R, Solt D. Early response of mechanically exposed dental pulps of swine to antibacterial-hemostatic agents or diode laser irradiation. The Journal of clinical pediatric dentistry. 2011;35(3):271-6.

172. Eslamian L, Borzabadi-Farahani A, Hassanzadeh-Azhiri A, Badiee MR, Fekrazad R. The effect of 810-nm low-level laser therapy on pain caused by orthodontic elastomeric separators. Lasers Med Sci. 2014;29(2):559-64.

173. Yaghini J, Mogharehabed A, Safavi N, Mohamadi M, Ashtiju F. Evaluation of the effect of low level laser therapy toothbrush in treatment of dentin hypersensitivity. Journal of lasers in medical sciences. 2015;6(2):85-91.

174. Dantas EM, Amorim FK, Nobrega FJ, Dantas PM, Vasconcelos RG, Queiroz LM. Clinical Efficacy of Fluoride Varnish and Low-Level Laser Radiation in Treating Dentin Hypersensitivity. Brazilian dental journal. 2016;27(1):79-82.

175. Moosavi H, Arjmand N, Ahrari F, Zakeri M, Maleknejad F. Effect of low-level laser therapy on tooth sensitivity induced by in-office bleaching. Lasers Med Sci. 2016;31(4):713-9.

176. Praveen R, Thakur S, Kirthiga M, Narmatha M. Comparative evaluation of a low-level laser and topical desensitizing agent for treating dentinal hypersensitivity: A randomized controlled trial. Journal of conservative dentistry : JCD. 2018;21(5):495-9.

177. Farmakis ET, Beer F, Kozyrakis K, Pantazis N, Moritz A. The influence of different power settings of Nd:YAG laser irradiation, bioglass and combination to the occlusion of dentinal tubules. Photomedicine and laser surgery. 2013;31(2):54-8.

178. Nahas P, Zeinoun T, Majzoub Z, Corbani K, Nammour S. The Effect of Energy Densities on the Shear Bond Strength of Self-Adhering Flowable Composite to Er:YAG Pretreated Dentin. Biomed Research International. 2016;2016:6507924.

179. Nahas P, Zeinoun T, Namour M, Ayach T, Nammour S. Effect of Er:YAG laser energy densities on thermally affected dentin layer: Morphological study. Laser therapy. 2018;27(2):91-7.

180. Tendero C, Tixier C, Tristant P, Desmaison J, Leprince P. Atmospheric pressure plasmas: A review. Spectrochim Acta Part B. 2006;61(1):2–30.

181. Bardos L, Barankova H. Cold Atmospheric Plasma: Sources, Processes, and Applications. Thin Solid Films. 2010;518:6705-13.

182. Fridman G, Friedman G, Gutsol A, Shekhter AB, Vasilets VN, Fridman A. Applied Plasma Medicine. Plasma Processes and Polymers. 2008;5(6):503-33.

183. Gherardi M, Tonini R, Colombo V. Plasma in Dentistry: Brief History and Current Status. Trends in biotechnology. 2018;36(6):583-5.

184. Julák J, Scholtz V, Vaňková E. Medically important biofilms and non-thermal plasma. World journal of microbiology & biotechnology. 2018;34(12):178.

185. Lloyd G, Friedman G, Jafri S, Schultz G, Fridman A, Harding K. Gas Plasma: Medical Uses and Developments in Wound Care. Plasma Processes and Polymers. 2010;7(3-4):194-211.

186. Ranjan R, Krishnamraju PV, Shankar T, Gowd S. Nonthermal Plasma in Dentistry: An Update. Journal of International Society of Preventive & Community Dentistry. 2017;7(3):71-5.

187. Sladek RE, Filoche SK, Sissons CH, Stoffels E. Treatment of Streptococcus mutans biofilms with a nonthermal atmospheric plasma. Letters in applied microbiology. 2007;45(3):318-23.

188. Koban I, Holtfreter B, Hübner N-O, Matthes R, Sietmann R, Kindel E, et al. Antimicrobial efficacy of non-thermal plasma in comparison to chlorhexidine against dental biofilms on titanium discs in vitro – proof of principle experiment. Journal of Clinical Periodontology. 2011;38(10):956-65.

189. Koban I, Matthes R, Hübner N-O, Welk A, Meisel P, Holtfreter B, et al. Treatment ofCandida albicansbiofilms with low-temperature plasma induced by dielectric barrier discharge and atmospheric pressure plasma jet. New Journal of Physics. 2010;12(7):073039.

190. Matthes R, Bender C, Schlüter R, Koban I, Bussiahn R, Reuter S, et al. Antimicrobial Efficacy of Two Surface Barrier Discharges with Air Plasma against In Vitro Biofilms. PloS one. 2013;8(7):e70462.

191. Kerlikowski A, Matthes R, Pink C, Steffen H, Schlüter R, Holtfreter B, et al. Effects of cold atmospheric pressure plasma and disinfecting agents on Candida albicans in root canals of extracted human teeth. Journal of biophotonics. 2020;13(12):e202000221.

192. Kusakcı-Seker B, Ozdemir H, Karadeniz-Saygili S. Evaluation of the protective effects of non-thermal atmospheric plasma on alveolar bone loss in experimental periodontitis. Clin Oral Investig. 2021;25(12):6949-59.

193. Kim YM, Lee HY, Lee HJ, Kim JB, Kim S, Joo JY, et al. Retention Improvement in Fluoride Application with Cold Atmospheric Plasma. J Dent Res. 2018;97(2):179-83.

194. Khoubrouypak Z, Abbasi M, Ahmadi E, Rafeie N, Behroozibakhsh M. Effect of Cold Atmospheric Pressure Plasma Coupled with Resin-Containing and Xylitol-Containing Fluoride Varnishes on Enamel Erosion. Int J Dent. 2021;2021:3298515.

195. Chen M, Zhang Y, Sky Driver M, Caruso AN, Yu Q, Wang Y. Surface modification of several dental substrates by non-thermal, atmospheric plasma brush. Dental materials : official publication of the Academy of Dental Materials. 2013;29(8):871-80.

196. Dong X, Chen M, Wang Y, Yu Q. A Mechanistic study of Plasma Treatment Effects on Demineralized Dentin Surfaces for Improved Adhesive/Dentin Interface Bonding. Clinical plasma medicine. 2014;2(1):11-6.

197. Dong X, Li H, Chen M, Wang Y, Yu Q. Plasma treatment of dentin surfaces for improving self-etching adhesive/dentin interface bonding. Clinical plasma medicine. 2015;3(1):10-6.

198. Dong X, Ritts AC, Staller C, Yu Q, Chen M, Wang Y. Evaluation of plasma treatment effects on improving adhesive-dentin bonding by using the same tooth controls and varying cross-sectional surface areas. European journal of oral sciences. 2013;121(4):355-62.

199. Hirata R, Teixeira H, Ayres AP, Machado LS, Coelho PG, Thompson VP, et al. Long-term Adhesion Study of Self-etching Systems to Plasma-treated Dentin. The journal of adhesive dentistry. 2015;17(3):227-33.

200. Zhang Y, Yu Q, Wang Y. Non-thermal atmospheric plasmas in dental restoration: improved resin adhesive penetration. Journal of dentistry. 2014;42(8):1033-42.

201. Doyle DJ, Goyal A, Bansal P, Garmon EH. American Society of Anesthesiologists Classification. StatPearls. Treasure Island (FL): StatPearls Publishing

Copyright © 2021, StatPearls Publishing LLC.; 2021.

202. Urbaniak G, Plous S. Research randomizer (version 4.0)[computer software]. 2013.

203. John MT. Health Outcomes Reported by Dental Patients. Journal of Evidence Based Dental Practice. 2018;18(4):332-5.

204. Park JS, Jasani B, Patel J, Anthonappa RP, King NM. Efficacy of Alternative Medicaments for Pulp Treatment in Primary Teeth in the Short Term: A Meta-analysis. The journal of evidence-based dental practice. 2019;19(4):101309.

205. Mohammadi Z, Dummer PM. Properties and applications of calcium hydroxide in endodontics and dental traumatology. International endodontic journal. 2011;44(8):697-730.

206. Kusum B, Rakesh K, Richa K. Clinical and radiographical evaluation of mineral trioxide aggregate, biodentine and propolis as pulpotomy medicaments in primary teeth. Restorative dentistry & endodontics. 2015;40(4):276-85.

207. Chandran V, Ramanarayanan V, Menon M, Varma B, Sanjeevan V. Effect of LASER therapy Vs conventional techniques on clinical and radiographic outcomes of deciduous molar pulpotomy: A systematic review and meta-analysis. Journal of clinical and experimental dentistry. 2020;12(6):e588-e96.

208. Anthonappa RP, King NM, Martens LC. Is there sufficient evidence to support the long-term efficacy of mineral trioxide aggregate (MTA) for endodontic therapy in primary teeth? International endodontic journal. 2013;46(3):198-204.

209. Markovic D, Zivojinovic V, Vucetic M. Evaluation of three pulpotomy medicaments in primary teeth. European journal of paediatric dentistry. 2005;6(3):133-8.

210. Koyuturk AE, Tunç ES, Bayrak S, Ayas B, Özmen B, Korkmaz A. Histological evaluation of Ankaferd blood stopper, ferric sulfate and formocresol as pulpotomy agents in rat molars. J Pediatr Dent. 2013;1(2):32-6.

211. Salako N, Joseph B, Ritwik P, Salonen J, John P, Junaid TA. Comparison of bioactive glass, mineral trioxide aggregate, ferric sulfate, and formocresol as pulpotomy agents in rat molar. Dental traumatology : official publication of International Association for Dental Traumatology. 2003;19(6):314-20.

212. Subramanyam D, Somasundaram S. Clinical and Radiographic Evaluation of Aloe vera vs Formocresol as a Pulpotomy Medicament in Primary Molars: A Double Blinded Randomized Controlled Trial. International journal of clinical pediatric dentistry. 2020;13(2):138-43.

213. Noorollahian H. Comparison of mineral trioxide aggregate and formocresol as pulp medicaments for pulpotomies in primary molars. British dental journal. 2008;204(11):E20.

214. Pei SL, Shih WY, Liu JF. Outcome comparison between diode laser pulpotomy and formocresol pulpotomy on human primary molars. Journal of dental sciences. 2020;15(2):163-7.

215. Ahuja S, Surabhi K, Gandhi K, Kapoor R, Malhotra R, Kumar D. Comparative Evaluation of Success of Biodentine and Mineral Trioxide Aggregate with Formocresol as Pulpotomy Medicaments in Primary Molars: An In Vivo Study. International journal of clinical pediatric dentistry. 2020;13(2):167-73.

216. Marghalani AA, Omar S, Chen JW. Clinical and radiographic success of mineral trioxide aggregate compared with formocresol as a pulpotomy treatment in primary molars: a systematic review and meta-analysis. Journal of the American Dental Association (1939). 2014;145(7):714-21.

217. Durmus B, Tanboga I. In vivo evaluation of the treatment outcome of pulpotomy in primary molars using diode laser, formocresol, and ferric sulphate. Photomedicine and laser surgery. 2014;32(5):289-95.

218. Fang RR, Chang KY, Lin YT, Lin YJ. Comparison of long-term outcomes between ferric sulfate pulpotomy and indirect pulp therapy in primary molars. Journal of dental sciences. 2019;14(2):134-7.

219. Lin YT, Lin YJ. Success rates of mineral trioxide aggregate, ferric sulfate, and sodium hypochlorite pulpotomies: A prospective 24-month study. Journal of the Formosan Medical Association = Taiwan yi zhi. 2020;119(6):1080-5.

220. El Meligy O, Alamoudi NM, Allazzam SM, El-Housseiny AAM. Biodentine(TM) versus formocresol pulpotomy technique in primary molars: a 12-month randomized controlled clinical trial. BMC oral health. 2019;19(1):3.

221. Waterhouse PJ. "New age" pulp therapy: personal thoughts on a hot debate. Pediatric dentistry. 2008;30(3):247-52.

222. Rajasekharan S, Martens LC, Cauwels R, Anthonappa RP, Verbeeck RMH. Biodentine material characteristics and clinical applications: a 3 year literature review and update. Eur Arch Paediatr Dent. 2018;19(1):1-22.

223. Alamoudi N, Nadhreen A, Sabbagh H, El Meligy O, Al Tuwirqi A, Elkhodary H. Clinical and Radiographic Success of Low-Level Laser Therapy Compared with Formocresol Pulpotomy Treatment in Primary Molars. Pediatric dentistry. 2020;42(5):359-66.

224. Jamali S, Nasrabadi N, Darvish M, Khosravi S. Clinical and radiographic outcomes comparison between various types of laser pulpotomy and formocresol pulpotomy on primary molars: A systematic review and meta-analysis. Journal of Oral and Maxillofacial Surgery, Medicine, and Pathology. 2021;33(1):75-82.

225. American Academy of Pediatric D. Policy on the use of lasers for pediatric dental patients. The Reference Manual of Pediatric Dentistry Chicago, Ill: American Academy of Pediatric Dentistry. 2020:116-8.

226. Tsuka Y, Kunimatsu R, Gunji H, Nakajima K, Kimura A, Hiraki T, et al. Effects of Nd:YAG low-level laser irradiation on cultured human osteoblasts migration and ATP production: in vitro study. Lasers Med Sci. 2019;34(1):55-60.

227. Liu J. Nd:YAG laser pulpotomy of human primary teeth. International Congress Series. 2003;1248:251-6.

228. Furze HA, Furze ME. Pulpotomy with Laser in Primary and Young Permanent Teeth. Journal of Oral Laser Applications. 2006;6(1).

229. Fernandes K, Ribeiro D, Rodrigues N, Tim C, Santos A, Parizotto N, et al. Effects of low-level laser therapy on the expression of osteogenic genes related in the initial stages of bone defects in rats. Journal of Biomedical Optics. 2013;18(3):038002.

230. Fornaini C, Arany P, Rocca JP, Merigo E. Photobiomodulation in Pediatric Dentistry: A Current State-of-the-Art. Photobiomodulation, photomedicine, and laser surgery. 2019;37(12):798-813.

231. Golpayegani MV, Ansari G, Tadayon N, Shams S, Mir M. Low-Level Laser Therapy for Pulpotomy Treatment of Primary Molars. Journal of dentistry. 2009;6(4):168-74.

232. Yavagal CM, Lal A, Chavan Patil VV, Yavagal PC, Neelakantappa KK, Hariharan M. Efficacy of laser photobiomodulation pulpotomy in human primary teeth: A randomized controlled trial. Journal of the Indian Society of Pedodontics and Preventive Dentistry. 2021;39(4):436-41.

233. Ebrahimi M, Changiz S, Makarem A, Ahrari F. Clinical and radiographic effectiveness of mineral trioxide aggregate (MTA) partial pulpotomy with low power or high power diode laser irradiation in deciduous molars: a randomized clinical trial. Lasers Med Sci. 2022.

234. Stasic JN, Selakovic N, Puac N, Miletic M, Malovic G, Petrovic ZL, et al. Effects of non-thermal atmospheric plasma treatment on dentin wetting and surface free energy for application of universal adhesives. Clin Oral Investig. 2019;23(3):1383-96.

235. Eggers B, Marciniak J, Memmert S, Kramer FJ, Deschner J, Nokhbehsaim M. The beneficial effect of cold atmospheric plasma on parameters of molecules and cell function involved in wound healing in human osteoblast-like cells in vitro. Odontology. 2020;108(4):607-16.

236. Daeschlein G, Rutkowski R, Lutze S, von Podewils S, Sicher C, Wild T, et al. Hyperspectral imaging: innovative diagnostics to visualize hemodynamic effects of cold plasma in wound therapy. Biomedizinische Technik Biomedical engineering. 2018;63(5):603-8.

237. Thammajak P, Louwakul P, Srisuwan T. Effects of cold atmospheric pressure plasma jet on human apical papilla cell proliferation, mineralization, and attachment. Clin Oral Investig. 2021;25(5):3275-83.

238. Assadian O, Ousey KJ, Daeschlein G, Kramer A, Parker C, Tanner J, et al. Effects and safety of atmospheric low-temperature plasma on bacterial reduction in chronic wounds and wound size reduction: A systematic review and meta-analysis. International wound journal. 2019;16(1):103-11.

239. Hwang JH, Lee HY, Chung KB, Lee HJ, Kim J, Song K, et al. Non-thermal atmospheric pressure plasma activates Wnt/β-catenin signaling in dermal papilla cells. Scientific reports. 2021;11(1):16125.

240. Jha N, Ryu JJ, Choi EH, Kaushik NK. Generation and Role of Reactive Oxygen and Nitrogen Species Induced by Plasma, Lasers, Chemical Agents, and

Other Systems in Dentistry. Oxidative medicine and cellular longevity. 2017;2017:7542540.

241. Jungbauer G, Moser D, Müller S, Pfister W, Sculean A, Eick S. The Antimicrobial Effect of Cold Atmospheric Plasma against Dental Pathogens-A Systematic Review of In-Vitro Studies. Antibiotics (Basel, Switzerland). 2021;10(2).

242. Fuks AB. Vital pulp therapy with new materials for primary teeth: new directions and Treatment perspectives. Pediatric dentistry. 2008;30(3):211-9.

243. Moretti AB, Sakai VT, Oliveira TM, Fornetti AP, Santos CF, Machado MA, et al. The effectiveness of mineral trioxide aggregate, calcium hydroxide and formocresol for pulpotomies in primary teeth. International endodontic journal. 2008;41(7):547-55.

244. Mendes FM, Braga MM, Pássaro AL, Moro BLP, Freitas RD, Gimenez T, et al. How researchers should select the best outcomes for randomised clinical trials in paediatric dentistry? International journal of paediatric dentistry. 2020;31 Suppl 1:23-30.

245. Brignardello-Petersen R, Carrasco-Labra A, Glick M, Guyatt GH, Azarpazhooh A. A practical approach to evidence-based dentistry: III: how to appraise and use an article about therapy. Journal of the American Dental Association (1939). 2015;146(1):42-9.e1.

246. Gillette J, Balevi B. Simple Approaches for Establishing an Evidence-Based Dental Practice. Dental clinics of North America. 2019;63(1):1-16.

247. Schulz KF, Grimes DA. Generation of allocation sequences in randomised trials: chance, not choice. Lancet (London, England). 2002;359(9305):515-9.

248. Lesaffre E, Philstrom B, Needleman I, Worthington H. The design and analysis of split-mouth studies: what statisticians and clinicians should know. Statistics in medicine. 2009;28(28):3470-82.

249. Pozos-Guillén A, Chavarría-Bolaños D, Garrocho-Rangel A. Split-mouth design in Paediatric Dentistry clinical trials. European journal of paediatric dentistry. 2017;18(1):61-5.

250. Licciardone JC, Russo DP. Blinding protocols, treatment credibility, and expectancy: methodologic issues in clinical trials of osteopathic manipulative treatment. The Journal of the American Osteopathic Association. 2006;106(8):457-63.

251. Huguet A, Stinson JN, McGrath PJ. Measurement of self-reported pain intensity in children and adolescents. Journal of psychosomatic research. 2010;68(4):329-36.

252. von Baeyer CL. Children's self-report of pain intensity: what we know, where we are headed. Pain research & management. 2009;14(1):39-45.

253. Sushynski JM, Zealand CM, Botero TM, Boynton JR, Majewski RF, Shelburne CE, et al. Comparison of gray mineral trioxide aggregate and diluted formocresol in pulpotomized primary molars: a 6- to 24-month observation. Pediatric dentistry. 2012;34(5):120-8.

254. Kim CH, Bae JS, Kim IH, Song JS, Choi HJ, Kang CM. Prognostic factors for the survival of primary molars following pulpotomy with mineral trioxide aggregate: a retrospective cohort study. Clin Oral Investig. 2021;25(4):1797-804.

255. Chen X, Zhang H, Zhong J, Yan W, Lin B, Ding M, et al. Comparison of indirect pulp treatment and iRoot BP Plus pulpotomy in primary teeth with extremely deep caries: a prospective randomized trial. Clin Oral Investig. 2021;25(5):3067-76.

256. Olczak-Kowalczyk D, Samul M, Góra J, Gozdowski D, Turska-Szybka A. Ferric Sulfate and Formocresol pulpotomies in paediatric dental practice. A prospective-retrospective study. European journal of paediatric dentistry. 2019;20(1):27-32.

257. Akcay M, Sari S. The effect of sodium hypochlorite application on the success of calcium hydroxide and mineral trioxide aggregate pulpotomies in primary teeth. Pediatric dentistry. 2014;36(4):316-21.

258. de Paula B, Alencar C, Ortiz M, Couto R, Araújo J, Silva C. Effect of photobiomodulation with low-level laser therapy combined with potassium nitrate on controlling post-bleaching tooth sensitivity: clinical, randomized, controlled, double-blind, and split-mouth study. Clin Oral Investig. 2019;23(6):2723-32.

259. Aeinehchi M, Dadvand S, Fayazi S, Bayat-Movahed S. Randomized controlled trial of mineral trioxide aggregate and formocresol for pulpotomy in primary molar teeth. International endodontic journal. 2007;40(4):261-7.

260. Landis JR, Koch GG. The measurement of observer agreement for categorical data. Biometrics. 1977;33(1):159-74.

261. Gonzalez-Lara A, Ruiz-Rodriguez MS, Pierdant-Perez M, Garrocho-Rangel JA, Pozos-Guillen AJ. Zinc Oxide-Eugenol Pulpotomy in Primary Teeth: A 24-Month Follow-up. The Journal of clinical pediatric dentistry. 2016;40(2):107-12.

262. Miao C, Yang X, Wong MC, Zou J, Zhou X, Li C, et al. Rubber dam isolation for restorative treatment in dental patients. The Cochrane database of systematic reviews. 2021;5(5):Cd009858.

263. Wang Y, Li C, Yuan H, Wong MC, Zou J, Shi Z, et al. Rubber dam isolation for restorative treatment in dental patients. The Cochrane database of systematic reviews. 2016;9(9):Cd009858.

264. Elhamouly Y, El Backly RM, Talaat DM, Omar SS, El Tantawi M, Dowidar KML. Tailored 70S30C Bioactive glass induces severe inflammation as pulpotomy

agent in primary teeth: an interim analysis of a randomised controlled trial. Clin Oral Investig. 2021;25(6):3775-87.

265. Maroto M, Barreiro S, Barbería E. Portland cement as pulp dressing agent in pulpotomy treatment of primary molars: a 12-month clinical study. European journal of paediatric dentistry. 2019;20(1):23-6.

266. Ahmed HM, Cohen S, Lévy G, Steier L, Bukiet F. Rubber dam application in endodontic practice: an update on critical educational and ethical dilemmas. Australian dental journal. 2014;59(4):457-63.

267. Mutluay M, Arıkan V, Sarı S, Kısa Ü. Does Achievement of Hemostasis After Pulp Exposure Provide an Accurate Assessment of Pulp Inflammation? Pediatric dentistry. 2018;40(1):37-42.

268. Guelmann M. Clinical Pulpal Diagnosis. In: Fuks AB, Peretz B, editors. Pediatric Endodontics: Current Concepts in Pulp Therapy for Primary and Young Permanent Teeth: Springer; 2016. p. 23-36.

269. American Academy of Pediatric D. Prescribing dental radiographs for infants, children, adolescents, and individuals with special health care needs. The Reference Manual of Pediatric Dentistry Chicago, Ill: American Academy of Pediatric Dentistry;. 2021:258-61.

270. Coll JA. Indirect pulp capping and primary teeth: is the primary tooth pulpotomy out of date? Journal of endodontics. 2008;34(7 Suppl):S34-9.

271. Celik B, Ataç AS, Cehreli ZC, Uysal S. A randomized trial of mineral trioxide aggregate cements in primary tooth pulpotomies. Journal of dentistry for children (Chicago, Ill). 2013;80(3):126-32.

272. Sonmez D, Duruturk L. Success rate of calcium hydroxide pulpotomy in primary molars restored with amalgam and stainless steel crowns. British dental journal. 2010;208(9):E18; discussion 408-9.

273. Atieh M. Stainless steel crown versus modified open-sandwich restorations for primary molars: a 2-year randomized clinical trial. International journal of paediatric dentistry. 2008;18(5):325-32.

274. Shirvani A, Asgary S. Mineral trioxide aggregate versus formocresol pulpotomy: a systematic review and meta-analysis of randomized clinical trials. Clin Oral Investig. 2014;18(4):1023-30.

275. Pescheck A, Pescheck B, Moritz A. Pulpotomy of primary molars with the use ofa carbon dioxide laser: results ofa long-term in vivo study. J Oral Laser Applications. 2002;2(3):165-9.

276. Guelmann M, Fair J, Turner C, Courts FJ. The success of emergency pulpotomies in primary molars. Pediatric dentistry. 2002;24(3):217-20.

277. Daud S, Nambiar P, Hossain MZ, Rahman MR, Bakri MM. Changes in cell density and morphology of selected cells of the ageing human dental pulp. Gerodontology. 2016;33(3):315-21.

278. Goodis HE, Kahn A, S. S. Aging and the pulp. In: Hargreaves K, Goodis HE, Tay F (eds) Seltzer and Bender's Dental Pulp. 2nd edn: Quintessenz; 2012.

279. Guelmann M, Fair J, Bimstein E. Permanent versus temporary restorations after emergency pulpotomies in primary molars. Pediatric dentistry. 2005;27(6):478-81.

280. Strange DM, Seale NS, Nunn ME, Strange M. Outcome of formocresol/ZOE sub-base pulpotomies utilizing alternative radiographic success criteria. Pediatric dentistry. 2001;23(4):331-6.

281. Silva L, Cosme-Silva L, Sakai VT, Lopes CS, Silveira A, Moretti Neto RT, et al. Comparison between calcium hydroxide mixtures and mineral trioxide aggregate in primary teeth pulpotomy: a randomized controlled trial. Journal of applied oral science : revista FOB. 2019;27:e20180030.

282. Hugar SM, Reddy R, Deshpande SD, Shigli A, Gokhale NS, Hugar SS. In vivo Comparative Evaluation of Mineral Trioxide Aggregate and Formocresol Pulpotomy in Primary Molars: A 60-month Follow-up Study. Contemporary clinical dentistry. 2017;8(1):122-7.

283. Hugar SM, Deshpande SD. Comparative investigation of clinical/radiographical signs of mineral trioxide aggregate and formocresol on pulpotomized primary molars. Contemporary clinical dentistry. 2010;1(3):146-51.

284. Guven Y, Aksakal SD, Avcu N, Unsal G, Tuna EB, Aktoren O. Success Rates of Pulpotomies in Primary Molars Using Calcium Silicate-Based Materials: A Randomized Control Trial. Biomed Res Int. 2017;2017:4059703.

285. El Meligy OA, Allazzam S, Alamoudi NM. Comparison between biodentine and formocresol for pulpotomy of primary teeth: A randomized clinical trial. Quintessence Int. 2016;47(7):571-80.

286. Oliveira TM, Moretti AB, Sakai VT, Lourenço Neto N, Santos CF, Machado MA, et al. Clinical, radiographic and histologic analysis of the effects of pulp capping materials used in pulpotomies of human primary teeth. Eur Arch Paediatr Dent. 2013;14(2):65-71.

287. Eidelman E, Holan G, Fuks AB. Mineral trioxide aggregate vs. formocresol in pulpotomized primary molars: a preliminary report. Pediatric dentistry. 2001;23(1):15-8.

288. Holan G, Eidelman E, Fuks AB. Long-term evaluation of pulpotomy in primary molars using mineral trioxide aggregate or formocresol. Pediatric dentistry. 2005;27(2):129-36.

289. Camp JH. Diagnosis dilemmas in vital pulp therapy: treatment for the toothache is changing, especially in young, immature teeth. J Endod. 2008;34(7 Suppl):S6-12.

290. Papagiannoulis L. Clinical studies on ferric sulphate as a pulpotomy medicament in primary teeth. European journal of paediatric dentistry. 2002;3(3):126-32.

291. Nuvvula S, Bandi M, Mallineni SK. Efficacy of ferric sulphate as a pulpotomy medicament in primary molars: an evidence based approach. Eur Arch Paediatr Dent. 2018;19(6):439-47.

292. Juneja P, Kulkarni S. Clinical and radiographic comparison of biodentine, mineral trioxide aggregate and formocresol as pulpotomy agents in primary molars. Eur Arch Paediatr Dent. 2017;18(4):271-8.

293. Kuo HY, Lin JR, Huang WH, Chiang ML. Clinical outcomes for primary molars treated by different types of pulpotomy: A retrospective cohort study. Journal of the Formosan Medical Association = Taiwan yi zhi. 2018;117(1):24-33.

294. Hume WR. The pharmacologic and toxicological properties of zinc oxide-eugenol. Journal of the American Dental Association (1939). 1986;113(5):789-91.

295. Lopes CS, Junqueira MA, Cosme-Silva L, Pegoraro COR, Garbelini CCD, Oliveira TM, et al. Initial inflammatory response after the pulpotomy of rat molars with MTA or ferric sulfate. Journal of applied oral science : revista FOB. 2019;27:e20180550.

296. Watts A, Paterson RC. Pulpal response to a zinc oxide-eugenol cement. International endodontic journal. 1987;20(2):82-6.

297. Hui-Derksen EK, Chen CF, Majewski R, Tootla RG, Boynton JR. Retrospective record review: reinforced zinc oxide-eugenol pulpotomy: a retrospective study. Pediatric dentistry. 2013;35(1):43-6.

298. Fernández CC, Martínez SS, Jimeno FG, Lorente Rodríguez AI, Mercadé M. Clinical and radiographic outcomes of the use of four dressing materials in pulpotomized primary molars: a randomized clinical trial with 2-year follow-up. International journal of paediatric dentistry. 2013;23(6):400-7.

299. Nematollahi H, Sahebnasagh M, Parisay I. Comparison of electrosurgical pulpotomy with zinc oxide eugenol or zinc polycarboxylate cements sub-base. The Journal of clinical pediatric dentistry. 2011;36(2):133-7.

300. Havale R, Anegundi RT, Indushekar K, Sudha P. Clinical and radiographic evaluation of pulpotomies in primary molars with formocresol, glutaraldehyde and ferric sulphate. Oral health and dental management. 2013;12(1):24-31.

301. Willard RM. Radiographic changes following formocresol pulpotomy in primary molars. ASDC journal of dentistry for children. 1976;43(6):414-5.

302. Tziafas D, Smith AJ, Lesot H. Designing new treatment strategies in vital pulp therapy. Journal of dentistry. 2000;28(2):77-92.

303. Laakso L, Richardson C, Cramond T. Factors affecting Low Level Laser Therapy. The Australian journal of physiotherapy. 1993;39(2):95-9.

304. Duske K, Koban I, Kindel E, Schröder K, Nebe B, Holtfreter B, et al. Atmospheric plasma enhances wettability and cell spreading on dental implant metals. J Clin Periodontol. 2012;39(4):400-7.

305. Koban I, Geisel MH, Holtfreter B, Jablonowski L, Hübner NO, Matthes R, et al. Synergistic Effects of Nonthermal Plasma and Disinfecting Agents against Dental Biofilms In Vitro. ISRN dentistry. 2013;2013:573262.

306. Bisag A, Manzini M, Simoncelli E, Stancampiano A, Tonini R, Gherardi M, et al. Cold atmospheric pressure plasma treatment to assist the restoration of the apical region of a root canal in endodontic procedures. Clinical plasma medicine. 2020;19-20:100100.

307. Pan J, Sun K, Liang Y, Sun P, Yang X, Wang J, et al. Cold plasma therapy of a tooth root canal infected with enterococcus faecalis biofilms in vitro. Journal of endodontics. 2013;39(1):105-10.

308. Lee J-H, Choi E-H, Kim K-M, Kim K-N. Effect of non-thermal air atmospheric pressure plasma jet treatment on gingival wound healing. Journal of Physics D: Applied Physics. 2016;49(7):075402.

309. Kaup M, Dammann CH, Schafer E, Dammaschke T. Shear bond strength of Biodentine, ProRoot MTA, glass ionomer cement and composite resin on human dentine ex vivo. Head & face medicine. 2015;11:14.

310. Chandrashekhar S, Patil S, Abraham S, Mehta D, Chaudhari S, Shashidhar J. A comparative evaluation of shear bond strength of composite resin to pulp chamber dentin treated with sodium thiosulfate and proanthocyanidin: An in vitro study. Journal of Conservative Dentistry. 2018;21(6):671-5.

311. Primosch RE, Ahmadi A, Setzer B, Guelmann M. A retrospective assessment of zinc oxide-eugenol pulpectomies in vital maxillary primary incisors successfully restored with composite resin crowns. Pediatric dentistry. 2005;27(6):470-7.

312. Manuja N, Nagpal R, Pandit IK. Dental adhesion: mechanism, techniques and durability. The Journal of clinical pediatric dentistry. 2012;36(3):223-34.

313. Ito S, Hashimoto M, Wadgaonkar B, Svizero N, Carvalho RM, Yiu C, et al. Effects of resin hydrophilicity on water sorption and changes in modulus of elasticity. Biomaterials. 2005;26(33):6449-59.

314. Berg JH, Croll TP. Glass ionomer restorative cement systems: an update. Pediatric dentistry. 2015;37(2):116-24.

315. Bonifacio CC, Werner A, Kleverlaan CJ. Coating glass-ionomer cements with a nanofilled resin. Acta odontologica Scandinavica. 2012;70(6):471-7.

316. Frankenberger R, Garcia-Godoy F, Kramer N. Clinical Performance of Viscous Glass Ionomer Cement in Posterior Cavities over Two Years. Int J Dent. 2009;2009:781462.

317. Friedl K, Hiller KA, Friedl KH. Clinical performance of a new glass ionomer based restoration system: a retrospective cohort study. Dental materials : official publication of the Academy of Dental Materials. 2011;27(10):1031-7.

318. Schwendicke F, Kniess J, Paris S, Blunck U. Margin Integrity and Secondary Caries of Lined or Non-lined Composite and Glass Hybrid Restorations After Selective Excavation In Vitro. Operative dentistry. 2017;42(2):155-64.

319. Salinovic I, Stunja M, Schauperl Z, Verzak Z, Ivanisevic Malcic A, Brzovic Rajic V. Mechanical Properties of High Viscosity Glass Ionomer and Glass Hybrid Restorative Materials. Acta stomatologica Croatica. 2019;53(2):125-31.

320. Kutuk ZB, Ozturk C, Cakir FY, Gurgan S. Mechanical performance of a newly developed glass hybrid restorative in the restoration of large MO Class 2 cavities. Nigerian journal of clinical practice. 2019;22(6):833-41.

321. Munoz MA, Luque I, Hass V, Reis A, Loguercio AD, Bombarda NH. Immediate bonding properties of universal adhesives to dentine. Journal of dentistry. 2013;41(5):404-11.

322. Van Meerbeek B, Yoshihara K, Yoshida Y, Mine A, De Munck J, Van Landuyt KL. State of the art of self-etch adhesives. Dental materials : official publication of the Academy of Dental Materials. 2011;27(1):17-28.

323. Imbery TA, Namboodiri A, Duncan A, Amos R, Best AM, Moon PC. Evaluating dentin surface treatments for resin-modified glass ionomer restorative materials. Operative dentistry. 2013;38(4):429-38.

324. Saad A, Inoue G, Nikaido T, Abdou AMA, Sayed M, Burrow MF, et al. Effect of dentin contamination with two hemostatic agents on bond strength of resin-modified glass ionomer cement with different conditioning. Dental materials journal. 2019;38(2):257-63.

325. Avila WM, Hesse D, Bonifacio CC. Surface Conditioning Prior to the Application of Glass-Ionomer Cement: A Systematic Review and Meta-analysis. The journal of adhesive dentistry. 2019;21(5):391-9.

326. Somani R, Jaidka S, Singh DJ, Sibal GK. Comparative Evaluation of Shear Bond Strength of Various Glass Ionomer Cements to Dentin of Primary Teeth: An in vitro Study. International journal of clinical pediatric dentistry. 2016;9(3):192-6.

327. Marimoto AK, Cunha LA, Yui KC, Huhtala MF, Barcellos DC, Prakki A, et al. Influence of Nd:YAG laser on the bond strength of self-etching and conventional adhesive systems to dental hard tissues. Operative dentistry. 2013;38(4):447-55.

328. Rolla JN, Mota EG, Oshima HM, Junior LH, Spohr AM. Nd:YAG laser influence on microtensile bond strength of different adhesive systems for human dentin. Photomedicine and laser surgery. 2006;24(6):730-4.

329. Dayem RN. Assessment of the penetration depth of dental adhesives through deproteinized acid-etched dentin using neodymium:yttrium-aluminum-garnet laser and sodium hypochlorite. Lasers Med Sci. 2010;25(1):17-24.

330. Matos AB, Oliveira DC, Navarro RS, de Eduardo CP, Matson E. Nd:YAG laser influence on tensile bond strength of self-etching adhesive systems. Journal of clinical laser medicine & surgery. 2000;18(5):253-7.

331. Ribeiro CF, Goncalves SE, Yui KC, Borges AB, Barcellos DC, Brayner R. Dentin bond strength: influence of Er:YAG and Nd:YAG lasers. The International journal of periodontics & restorative dentistry. 2013;33(3):373-7.

332. Tarcin B, Gunday M, Ovecoglu HS, Turkmen C, Ovecoglu ML, Oksuz M, et al. Tensile bond strength of dentin adhesives on acid- and laser-etched dentin surfaces. Quintessence International. 2009;40(10):865-74.

333. Paryab M, Sharifi S, Kharazifard MJ, Kumarci N. Cavity Preparation by Laser in Primary Teeth: Effect of 2 Levels of Energy Output on the Shear Bond Strength of Composite Restoration to Dentin. Journal of lasers in medical sciences. 2019;10(3):235-40.

334. Meraji N, Camilleri J. Bonding over Dentin Replacement Materials. Journal of endodontics. 2017;43(8):1343-9.

335. Cantekin K, Avci S. Evaluation of shear bond strength of two resin-based composites and glass ionomer cement to pure tricalcium silicate-based cement (Biodentine(R)). Journal of applied oral science : revista FOB. 2014;22(4):302-6.

336. Nekoofar MH, Motevasselian F, Mirzaei M, Yassini E, Pouyanfar H, Dummer PM. The Micro-Shear Bond Strength of Various Resinous Restorative Materials to Aged Biodentine. Iran Endod J. 2018;13(3):356-61.

337. Aljdaimi A, Devlin H, Dickinson M. Effect of the Er: YAG laser on the shear bond strength of conventional glass ionomer and Biodentine™ to dentine. European journal of dentistry. 2018;12(3):380-5.

338. O'Keefe KL, Pinzon LM, Rivera B, Powers JM. Bond strength of composite to astringent-contaminated dentin using self-etching adhesives. American journal of dentistry. 2005;18(3):168-72.

339. Rodríguez-Priego ME, Bolaños-Carmona MV, González-López S, Rodríguez-Navarro A, Sánchez-Sánchez MP. Ferric sulphate alterations on primary

dentin and the adhesive interface. The journal of adhesive dentistry. 2014;16(4):347-56.

340. Valverde GB, Coelho PG, Janal MN, Lorenzoni FC, Carvalho RM, Thompson VP, et al. Surface characterisation and bonding of Y-TZP following non-thermal plasma treatment. Journal of dentistry. 2013;41(1):51-9.

341. Ritts AC, Li H, Yu Q, Xu C, Yao X, Hong L, et al. Dentin surface treatment using a non-thermal argon plasma brush for interfacial bonding improvement in composite restoration. European journal of oral sciences. 2010;118(5):510-6.

342. Han GJ, Kim JM, Cho BH, Hwang Y, Kim HY. Improved resin-to-dentin bond strength and durability via non-thermal atmospheric pressure plasma drying of etched dentin. European journal of oral sciences. 2019;127(2):170-8.

EKLER

Ek 1. İzmir Katip Çelebi Üniversitesi Tıp Fakültesi Klinik Araştırmalar Etik Kurulu Karar Formu

İZMİR KÂTİP ÇELEBİ ÜNİVERSİTESİ TIP FAKÜLTESİ KLİNİK ARAŞTIRMALAR ETİK KURULU KARAR FORMU

ARAŞTIRMANIN AÇIK ADI	Sit Düşüktün Vital Pulpa Amputasyonunda Uygulanan Farklı Tekniklerinin Klinik, Radyografik ve Histolojik Olarak Değerlendirilmesi
VARSA ARAŞTIRMANIN PROTOKOL KODU	-

ETİK KURUL BİLGİLERİ	ETİK KURULUN ADI	İzmir Katip Çelebi Üniversitesi Tıp Fakültesi Klinik Araştırmalar Etik Kurulu
	AÇIK ADRESİ	İzmir Kâtip Çelebi Üniversitesi Atatürk Eğitim ve Araştırma Hastanesi 35360 Karabağlar / İZMİR
	TELEFON	0 232 245 04 38 — 0 232 244 44 44 / 1254
	FAKS	0 232 245 04 38
	E-POSTA	4cetik@gmail.com

BAŞVURU BİLGİLERİ	KOORDİNATÖR/SORUMLU ARAŞTIRMACI UNVANI/ADI/SOYADI	Yrd. Doç. Dr. Ebru KÜÇÜKYILMAZ
	KOORDİNATÖR/SORUMLU ARAŞTIRMACININ UZMANLIK ALANI	Pedodonti
	KOORDİNATÖR/SORUMLU ARAŞTIRMACININ BULUNDUĞU MERKEZ	İzmir Katip Çelebi Üniversitesi Diş Hekimliği Fakültesi
	VARSA İDARİ SORUMLU UNVANI/ADI/SOYADI	--
	DESTEKLEYİCİ	--
	PROJE YÜRÜTÜCÜSÜ UNVANI/ADI/SOYADI (TÜBİTAK vb. gibi kuruluşlardan destek alınıyor ise)	Yrd. Doç. Dr. Ebru KÜÇÜKYILMAZ
	DESTEKLEYİCİNİN YASAL TEMSİLCİSİ	--
	ARAŞTIRMANIN FAZI VE TÜRÜ	FAZ 1 ☐
		FAZ 2 ☐
		FAZ 3 ☐
		FAZ 4 ☐
		Gözlemsel ilaç çalışması ☐
		Tıbbi cihaz klinik araştırması ☒
		In vitro tıbbi tanı cihazları ile yapılan performans değerlendirme çalışmaları ☐
		İlaç dışı klinik araştırma ☐
		Diğer ise belirtiniz
	ARAŞTIRMAYA KATILAN MERKEZLER	TEK MERKEZ ☒ / ÇOK MERKEZLİ ☐ / ULUSAL ☒ / ULUSLARARASI ☐

Etik Kurul Başkanının Unvanı/Adı/Soyadı: Yrd. Doç. Dr. Barış KARADAŞ
İmza:

1/3

İZMİR KÂTİP ÇELEBİ ÜNİVERSİTESİ TIP FAKÜLTESİ KLİNİK ARAŞTIRMALAR ETİK KURULU KARAR FORMU

ARAŞTIRMANIN AÇIK ADI	Sit Düşüktün Vital Pulpa Amputasyonunda Uygulanan Farklı Tekniklerinin Klinik, Radyografik ve Histolojik Olarak Değerlendirilmesi
VARSA ARAŞTIRMANIN PROTOKOL KODU	-

	Belge Adı	Tarihi	Versiyon Numarası	Dili
DEĞERLENDİ BİLEN BİLGİLER	ARAŞTIRMA PROTOKOLÜ	01.02.2016	-	Türkçe ☒ İngilizce ☐ Diğer ☐
	BİLGİLENDİRİLMİŞ GÖNÜLLÜ OLUR FORMU	01.02.2016		Türkçe ☒ İngilizce ☐ Diğer ☐
	OLGU RAPOR FORMU	01.02.2016	-	Türkçe ☒ İngilizce ☐ Diğer ☐
	ARAŞTIRMA BROŞÜRÜ	-	-	Türkçe ☐ İngilizce ☐ Diğer ☐
	Belge Adı			**Açıklama**
DEĞERLENDİRİLEN DİĞER BİLGİLER	SIGORTA	☐	-	
	ARAŞTIRMA BÜTÇESİ	☒ 01.02.2016	-	
	BİYOLOJİK MATERYEL TRANSFER FORMU	☐		
	İLAN	☐	-	
	YILLIK BİLİRKİM	☐	-	
	SONUÇ RAPORU	☐	-	
	GÜVENLİLİK BİLDİRİMLERİ	☐	-	
	DİĞER:	☐	-	
KARAR BİLGİLERİ	**Karar No:46**	**Tarih: 31.03.2016**		

Yukarıda bilgileri verilen başvuru dosyası ile ilgili belgeler araştırmanın gerekçe, amaç, yaklaşım ve yöntemleri dikkate alınarak araştırmaya uygun bulunmuş ve Klinik Araştırmalar Hakkında Yönetmeliğin madde 6-(1) a bendine göre gerek sağlığı ve hastalıkları bekleni gibi yeni sonuca çıtırılarda bu çalışmanın yapılmasında sakınca olmadığına ilgi yazısı gerçiği, çalışmanın başvuru dosyasında belirtilen mahiyetinde gerçekleştirilmesinde etik ve bilimsel sakınca **bulunmadığına** toplantıya katılan etik kurul üyelerinin **oybirliği** ile karar verilmiştir.
İlaç ve Biyolojik Ürünlerin Klinik Araştırmaları Hakkında Yönetmelik kapsamında yer alan araştırmalar/çalışmalar için Türkiye İlaç ve Tıbbi Cihaz Kurumu'ndan izin almaya gerekmektedir.

	KLİNİK ARAŞTIRMALAR ETİK KURULU
ETİK KURULUN ÇALIŞMA ESASI	İlaç ve Biyolojik Ürünlerin Klinik Araştırmaları Hakkında Yönetmelik, İyi Klinik Uygulamaları Kılavuzu
BAŞKANIN UNVANI / ADI / SOYADI:	

Unvanı/Adı/Soyadı	Uzmanlık Alanı	Kurumu	Cinsiyeti		Araştırma ile ilişki		Katılım *		İmza
Yrd. Doç. Dr. Barış KARADAŞ / Başkan	Tıbbi Farmakoloji	İKÇÜTF	E ☒	K ☐	E ☐	H ☒	E ☒	H ☐	
Doç. Dr.Nihal AYIK (ÖKTEM)/Bilimsel ve Sonuçlar Kişi	Göğüs Hastalıkları	İKÇÜTF	E ☐	K ☒	E ☐	H ☒	E ☒	H ☐	
Prof. Dr. Mahmut ÖZEREN	Kadın Hastalıkları ve Doğum	İKÇÜTEAH	E ☒	K ☐	E ☐	H ☒	E ☒	H ☐	
Doç. Dr. Abdi SAĞCAN	Kardiyoloji	Kent Hastanesi	E ☒	K ☐	E ☐	H ☒	E ☒	H ☐	
Doç. Dr. Muhammed Isa KARA	Ağız-Diş ve Çene Cerrahisi	İKÇÜDHF	E ☒	K ☐	E ☐	H ☒	E ☒	H ☐	

2/3

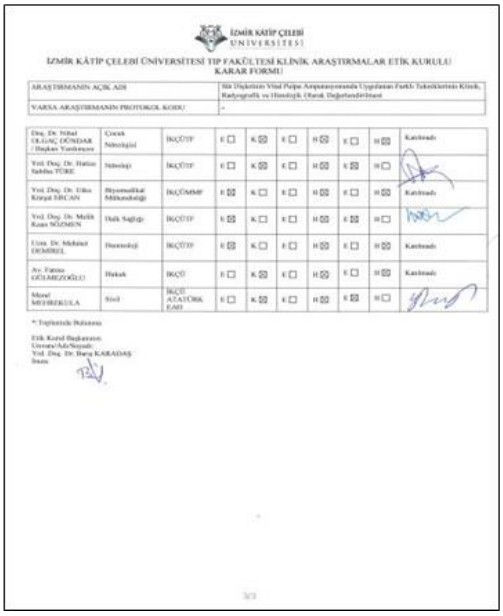

İZMİR KÂTİP ÇELEBİ ÜNİVERSİTESİ TIP FAKÜLTESİ KLİNİK ARAŞTIRMALAR ETİK KURULU KARAR FORMU

ARAŞTIRMANIN AÇIK ADI	Sit Düşüktün Vital Pulpa Amputasyonunda Uygulanan Farklı Tekniklerinin Klinik, Radyografik ve Histolojik Olarak Değerlendirilmesi
VARSA ARAŞTIRMANIN PROTOKOL KODU	-

Doç. Dr. Nihal OLGAÇ DÜNDAR / Başkan Yardımcısı	Çocuk Nöroloji	İKÇÜTF	E ☐	K ☒	E ☐	H ☒	E ☐	H ☒	Katılmadı
Yrd. Doç. Dr. Hatice Sabiha TÜRE	Nöroloji	İKÇÜTF	E ☐	K ☒	E ☐	H ☒	E ☒	H ☐	
Yrd. Doç. Dr. Erkan Kürşat ERCAN	Biyomedikal Mühendisliği	İKÇÜMMF	E ☒	K ☐	E ☐	H ☒	E ☐	H ☒	Katılmadı
Yrd. Doç. Dr. Melih Kuan SÜZMEN	Halk Sağlığı	İKÇÜTF	E ☒	K ☐	E ☐	H ☒	E ☒	H ☐	
Uzm. Dr. Mehmet DEMİREL	Dermatoloji	İKÇÜTF	E ☒	K ☐	E ☐	H ☒	E ☐	H ☒	Katılmadı
Av. Fatma GÜLMEZOĞLU	Hukuk	İKÇÜ	E ☐	K ☒	E ☐	H ☒	E ☐	H ☒	Katılmadı
Murat MEHREKULA	Sivil	İKÇÜ ATATÜRK EAH	E ☐	K ☒	E ☐	H ☒	E ☒	H ☐	

*: Toplantıda Bulunma

Etik Kurul Başkanının Unvanı/Adı/Soyadı: Yrd. Doç. Dr. Barış KARADAŞ
İmza:

3/3

Ek 2. T.C. Sağlık Bakanlığı Türkiye İlaç ve Tıbbi Cihaz Kurumu onay yazısı

HİZMETE ÖZEL

T.C
SAĞLIK BAKANLIĞI
Türkiye İlaç ve Tıbbi Cihaz Kurumu

NORMAL

Sayı : 71146310-511.06-E.57308 13.03.2017
Konu : 2016-073

Yrd. Doç. Dr. Ebru Küçükyılmaz
İzmir Katip Çelebi Üniversitesi Diş Hekimliği Fakültesi
Pedodonti Anabilim Dalı
Çiğli/İZMİR

İlgi :Kurumumuz 23.02.2017 tarihli ve E.54033 sayılı yazısı.

Sorumlu araştırmacısı olduğunuz, aşağıdaki tabloda bilgileri verilen ilgide kayıtlı klinik araştırma başvuru dosyası ve belgeler; araştırmanın gerekçe, amaç, yaklaşım ve yöntemleri dikkate alınarak 06.09.2014 tarihli ve 29111 sayılı Resmî Gazete 'de yayımlanan Tıbbi Cihaz Klinik Araştırmaları Yönetmeliği gereğince incelenmiş olup **Uzmanlık Tezleri ve/veya Akademik Amaçlı Yapılacak Tıbbi Cihaz Klinik Araştırmaları Başvuru Formunda** belirtilen merkezde araştırmanın başlaması uygun bulunmuştur.

Araştırmanın Adı	Süt Dişlerinin Vital Pulpa Ampütasyonunda Uygulanan Farklı Tekniklerinin Klinik, Radyografik ve Histolojik Olarak Değerlendirilmesi
Koordinatör Merkez	İzmir Katip Çelebi Üniversitesi Diş Hekimliği Fakültesi
Koordinatör / Sorumlu Araştırmacı	Yrd. Doç. Dr. Ebru Küçükyılmaz
Protokol tarihi / versiyon no	05.02.2016/1.1
Ebeveynler için BGOF tarihi / versiyon no	05.02.2016/1.1
Çocuklar için BGOF tarihi / versiyon no	05.02.2016/1.1
ORF tarihi / versiyon no	05.02.2016/1.1
Araştırma Broşürü tarihi / versiyon no	-
Proje Yürütücüsü	-

Bu kapsamda yukarıda ayrıntıları verilen çalışma ile ilgili olarak;

- Gönüllülerden alınan ve ülke dışına çıkarılacak olan numuneler için biyolojik materyal transfer formunda belirtilen şartların yerine getirilmesi,

Söğütözü Mahallesi, 2176.Sokak No:5 06530 Çankaya/ANKARA
Tel: (0 312) 218 30 00- Fax : (0 312) 218 34 60

Bu belge 5070 sayılı Elektronik İmza Kanunu uyarınca elektronik olarak imzalanmıştır. Doğrulama http://ebs.titck.gov.tr/Barcode/Elmza/Kontrol adresinden kontrol edilebilir. Güvenli elektronik imza sahibi ile uyumlu. Doğrulama değerleme kodu : ZW36QD9Rak1UM6FpE1AsZW36M0Fy

- Araştırmanın başlamaması, iptali veya sonlandırılması halinde tarafımıza bilgi verilmesi,
- Araştırma süresince ortaya çıkan advers olayların/etkilerin tarafımıza bildirilmesi,
- Araştırmanın Helsinki Bildirgesi'nin son metni, İyi Klinik Uygulamalar İlkeleri ve ilgili mevzuata uygun olarak yürütülmesi,
- Araştırmada kullanılan her türlü araştırma ürününün ve ürünlerin kullanılmasına mahsus her türlü malzeme ile muayene, tetkik, tahlil ve tedavilerin bedeli için gönüllüden herhangi bir ücret talep edilmemesi,
- Araştırmaya ait yıllık bildirim formunun düzenli olarak Kurumumuza gönderilmesi,
- Destekleyicinin yasal temsilcisi olarak yazımızın bir örneğinin destekleyiciye, koordinatör merkez ve ilgili diğer merkezlere iletilmesi hususlarında bilgilerinizi ve gereğini rica ederim.

Dr. Ali Sait SEPTİOĞLU
Kurum Başkanı a.
Kurum Başkan Yardımcısı

Söğütözü Mahallesi, 2176.Sokak No:5 06530 Çankaya/ANKARA
Tel: (0 312) 218 30 00- Fax : (0 312) 218 34 60

Bu belge 5070 sayılı Elektronik İmza Kanunu uyarınca elektronik olarak imzalanmıştır. Doğrulama http://ebs.titck.gov.tr/Barcode/Elmza/Kontrol adresinden kontrol edilebilir. Güvenli elektronik imza sahibi ile uyumlu. Doğrulama değerleme kodu : ZW36QD9Rak1UM6FpE1AsZW36M0Fy

Ek 3. Olgu rapor formu

Tarih:

Hasta adı-soyadı:

Cinsiyet:

Doğum tarihi:

Telefon numarası:

Diş no.:

Çalışma grubu:

KLİNİK DEĞERLENDİRME	**6.AY**	**12.AY**	**18.AY**	**24.AY**
Kendiliğinden başlayan ağrı				
Etkene bağlı ağrı				
Fistül				
Apse				
Perküsyon duyarlılığı				
Palpasyon duyarlılığı				
Patolojik mobilite				
Dişetinde renk değişikliği				
İlgili bölgede lenfadenopati varlığı				
RADYOLOJİK DEĞERLENDİRME	**6.AY**	**12.AY**	**18.AY**	**24.AY**
Periapikal bölgede lezyon				
Kökler arası bölgede lezyon				
Periodontal aralıkta genişleme				
Patolojik İnternal rezorbsiyon				
Patolojik eksternal rezorbsiyon				
Pulpa kanal kalsifikasyonu				
Fizyolojik rezorbsiyon durumu				
RESTORASYON DEĞERLENDİRMESİ	**6.AY**	**12.AY**	**18.AY**	**24.AY**
Kuronun marjinal adaptasyonu				
Kuronda ezilme /deformite				
Okluyonda değişiklikler				

Ek bilgiler:

Ek 4. İzmir Katip Çelebi Üniversitesi Girişimsel Olmayan Klinik Araştırmalar Etik Kurulu Karar Formu

İZMİR KÂTİP ÇELEBİ ÜNİVERSİTESİ

İZMİR KÂTİP ÇELEBİ ÜNİVERSİTESİ GİRİŞİMSEL OLMAYAN KLİNİK ARAŞTIRMALAR ETİK KURULU KARAR FORMU

(İzmir Kâtip Çelebi Üniversitesi Atatürk Eğitim ve Araştırma Hastanesi 35360 Karabağlar / İZMİR
Tel:0 232 245 04 38 --- 0 232 244 44 44 / 1234 Fax: 0 232 245 04 38 E-posta ikcetik2@gmail.com)

Yrd. Doç. Dr. Ebru KÜÇÜKYILMAZ
İzmir Kâtip Çelebi Üniversitesi
Diş Hekimliği Fakültesi
Pedodonti ABD

Karar No: **86**
Tarih : **31.03.2016**

İzmir Kâtip Çelebi Üniversitesi Diş Hekimliği Fakültesi Pedodonti ABD hekimlerinden Yrd. Doç. Dr. Ebru KÜÇÜKYILMAZ sorumluluğunda yapılması planlanan **"Restoratif materyallerin süt dişi dentin yüzeylerine bağlanma dayanımı üzerine farklı amputasyon tekniklerinin etkisinin değerlendirilmesi"** adlı araştırma başvuru dosyası ile ilgili belgeler araştırmanın gerekçe, amaç, yaklaşım ve yöntemleri dikkate alınarak incelenmiş ve uygun bulunmuş olup başvuru dosyasında belirtilen merkezlerde gerçekleştirilmesinde etik ve bilimsel sakınca **bulunmadığına** toplantıya katılan etik kurul üyelerinin **oy birliği** ile karar verilmiştir.

Prof. Dr. Recep SÜTÇÜ
İzmir Kâtip Çelebi Üniversitesi
Girişimsel Olmayan Klinik Araştırmalar
Etik Kurulu Başkanı

ÖZGEÇMİŞ

Adı – Soyadı: Başak BÖLÜKBAŞI

Eğitim: 1995-1999 İzmit Süper Lisesi

1999-2004 Marmara Üniversitesi Diş Hekimliği Fakültesi

2013-2021 İzmir Kâtip Çelebi Üniversitesi Diş Hekimliği Fakültesi Pedodonti Doktora Programı

Yazışma Adresi: İzmir Kâtip Çelebi Üniversitesi Diş Hekimliği Fakültesi Pedodonti Ana Bilim Dalı Aydınlıkevler Mah Cemil Meriç Cad No:40 Çiğli/İzmir

Tel: 0 232 325 40 40

e-posta: basakbolukbasi@hotmail.com